Diabetische Retinopathie

P.Walter

Diabetes mellitus

-Häufigste Erblindungsursache in den industrialisierten Ländern
-Häufigster Grund für neue Erblindungen zwischen 20 – 64 Lebensjahr

Diabetische Komplikationen am Auge

-Hornhauterkrankungen
-Cataract
-Glaukom
-Optikuserkrankungen

-Retinopathie (25 % aller Diabetiker)

Häufigkeit diabetischer Retinopathie in Typ I Diabetes

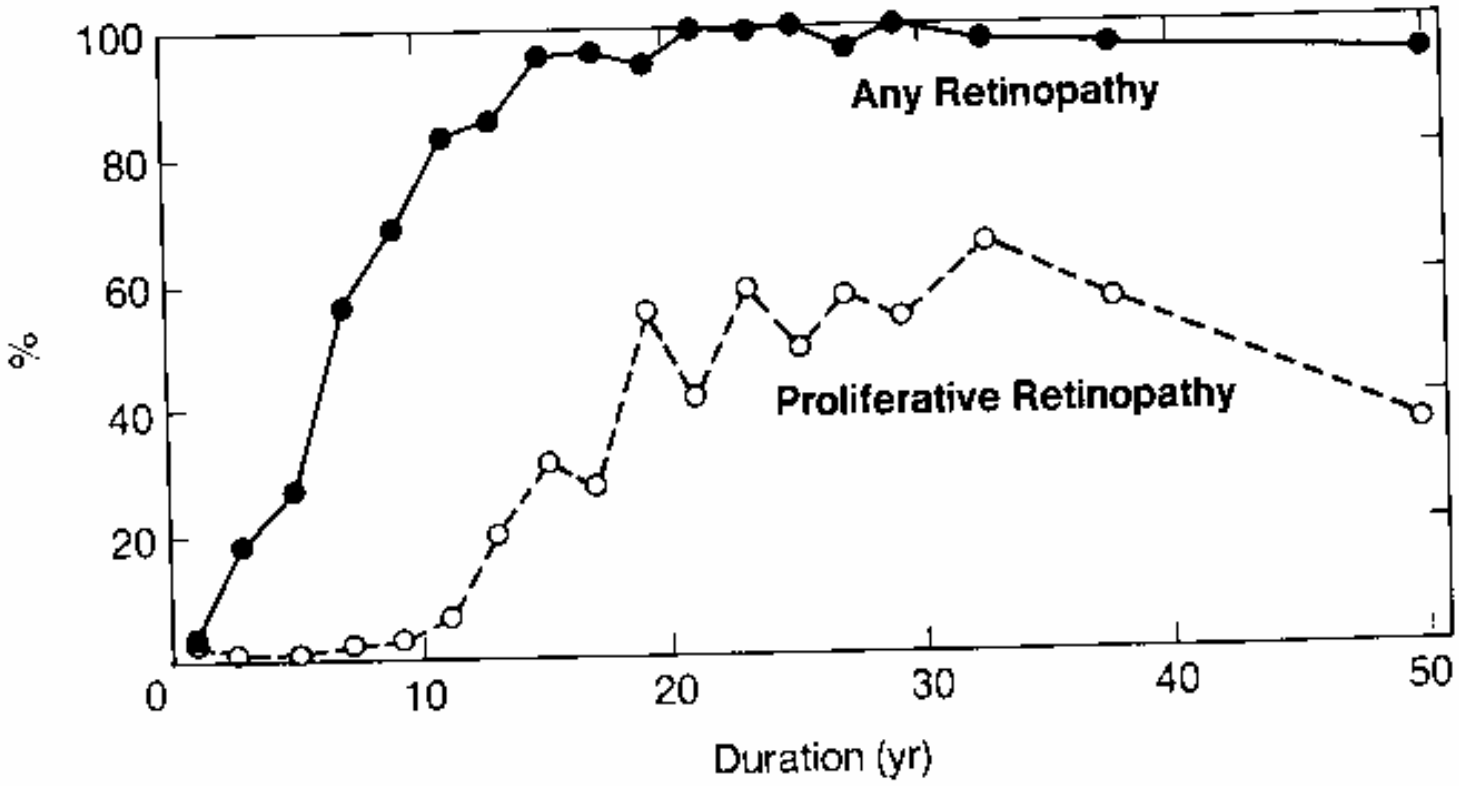

Häufigkeit diabetischer Retinopathie in Typ II Diabetes

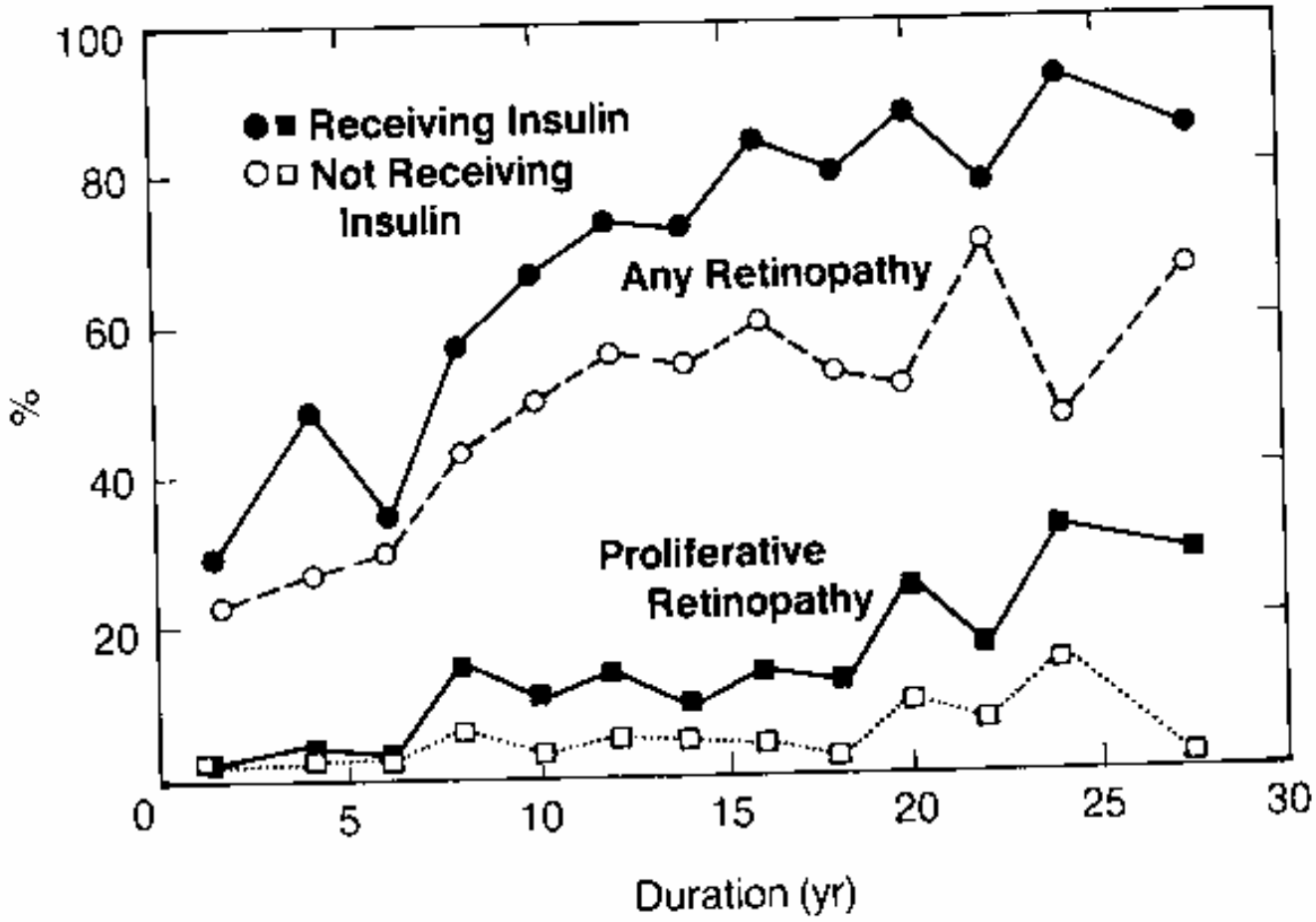

Diabetische Retinopathie: Mikroangiopathie

hier: Verdickung der Basalmembran

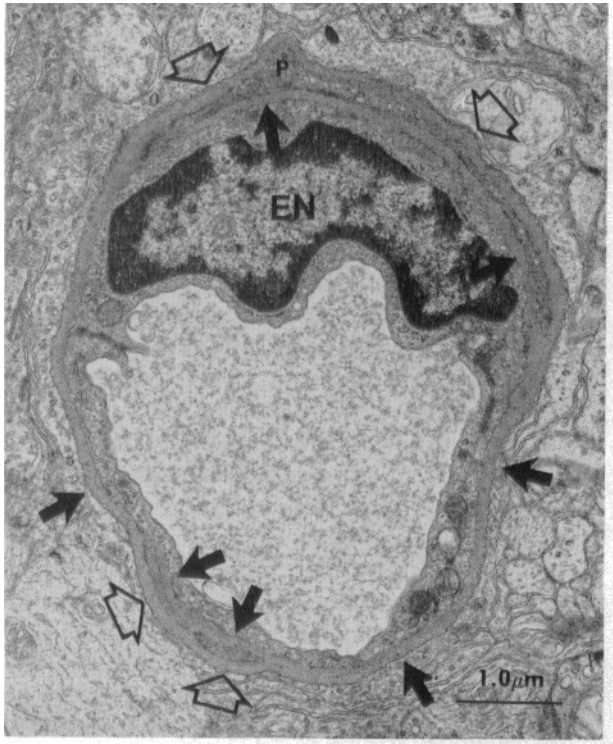

Normale Ratte

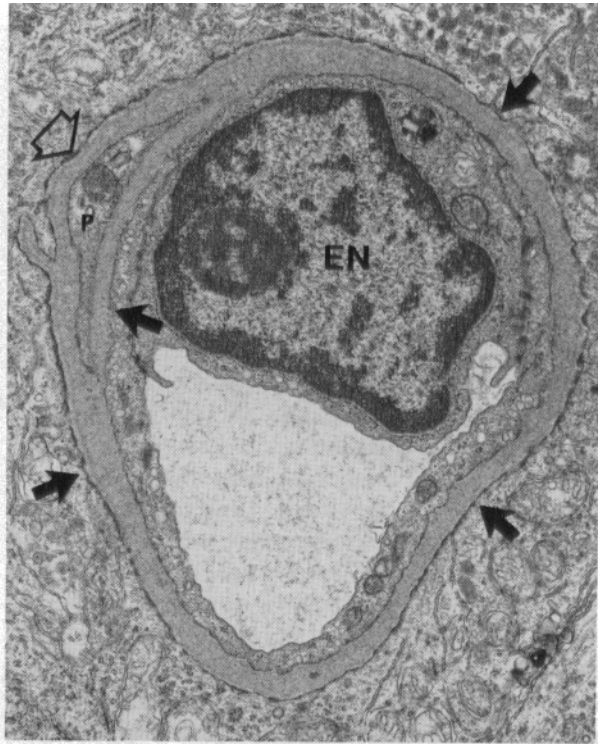

diabetische Ratte

Diabetische Retinopathie: Mikroangiopathie

hier: Perizytenschwund

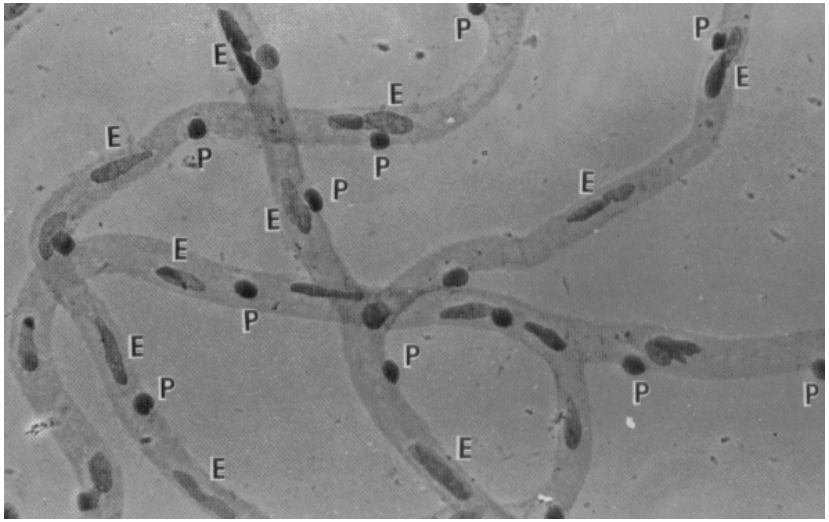

Normal

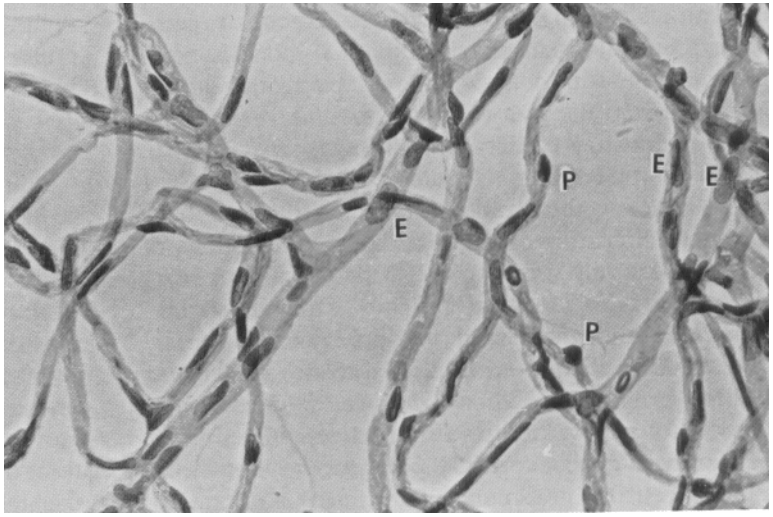

Diabetes

Diabetische Retinopathie: Mikroangiopathie

hier: Mikroaneurysmen

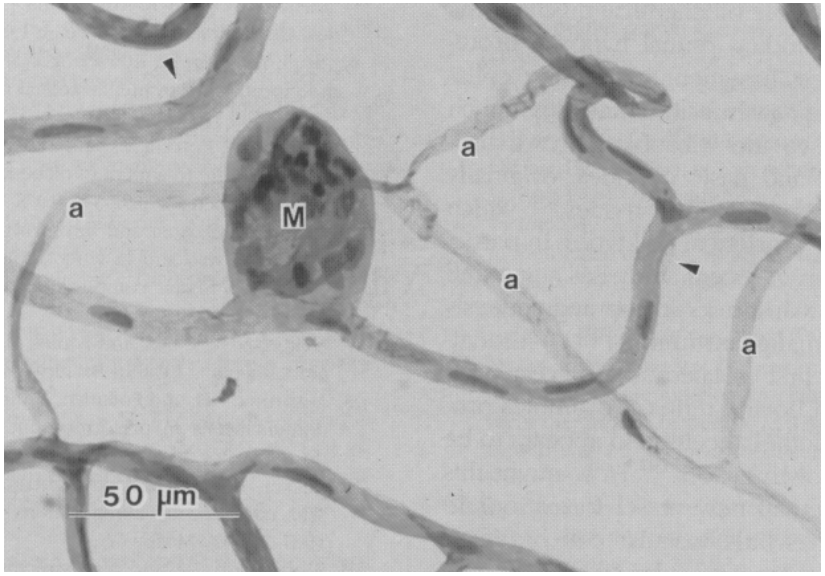

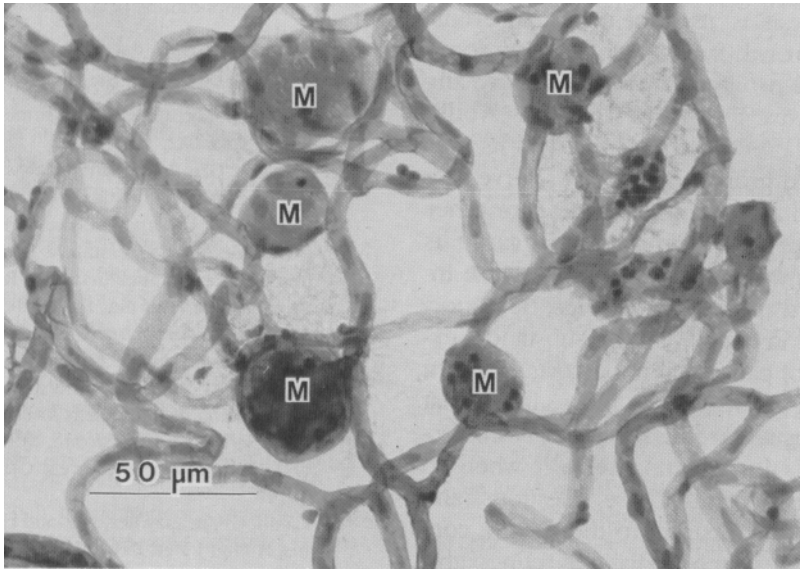

Diabetische Retinopathie: Mikroangiopathie

hier: Fundusbild – wesentliche Elemente

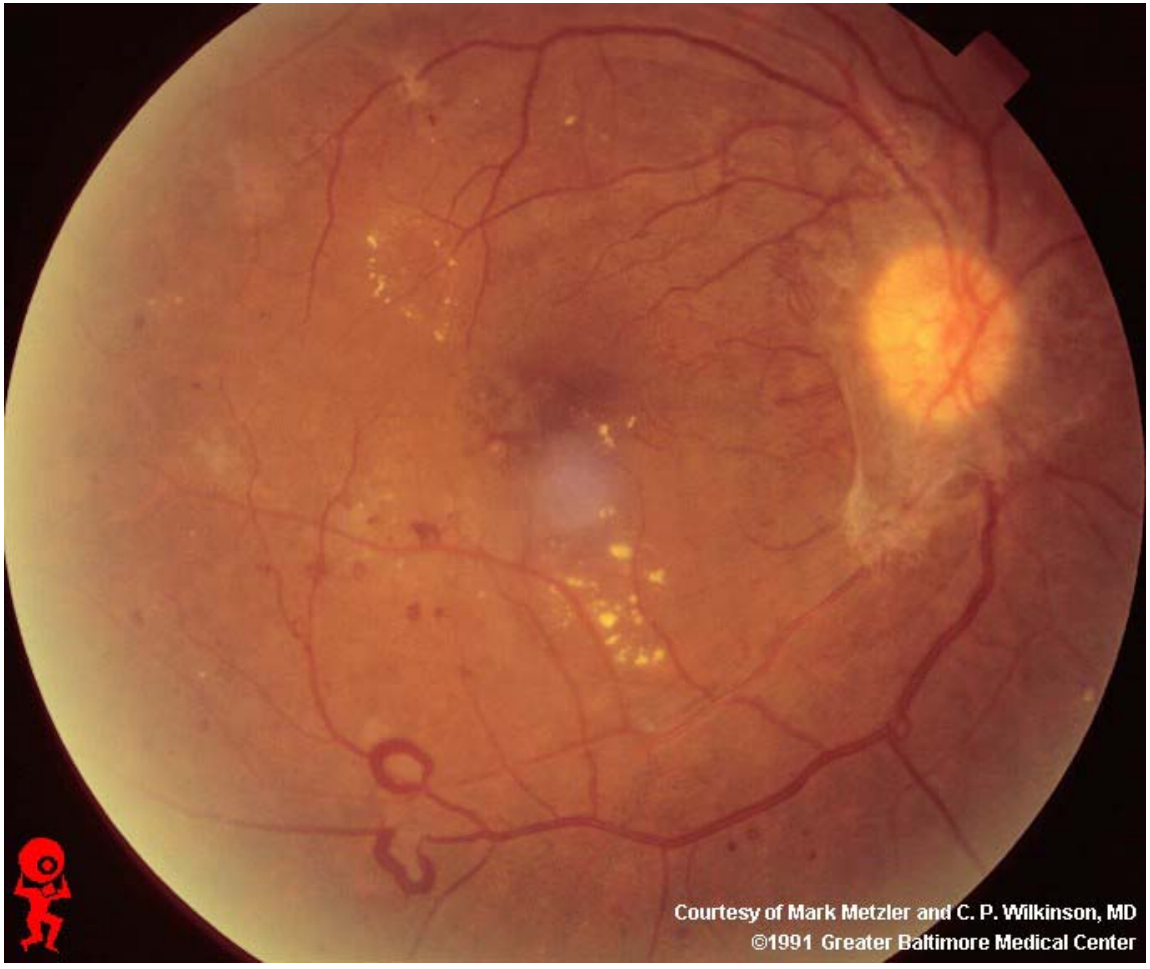

Blutungen
Exsudate
Proliferationen
Kaliberschwankungen
Mikroaneurysmen
Mikrovaskuläre Anomalien

Diabetische Retinopathie – Stadieneinteilung

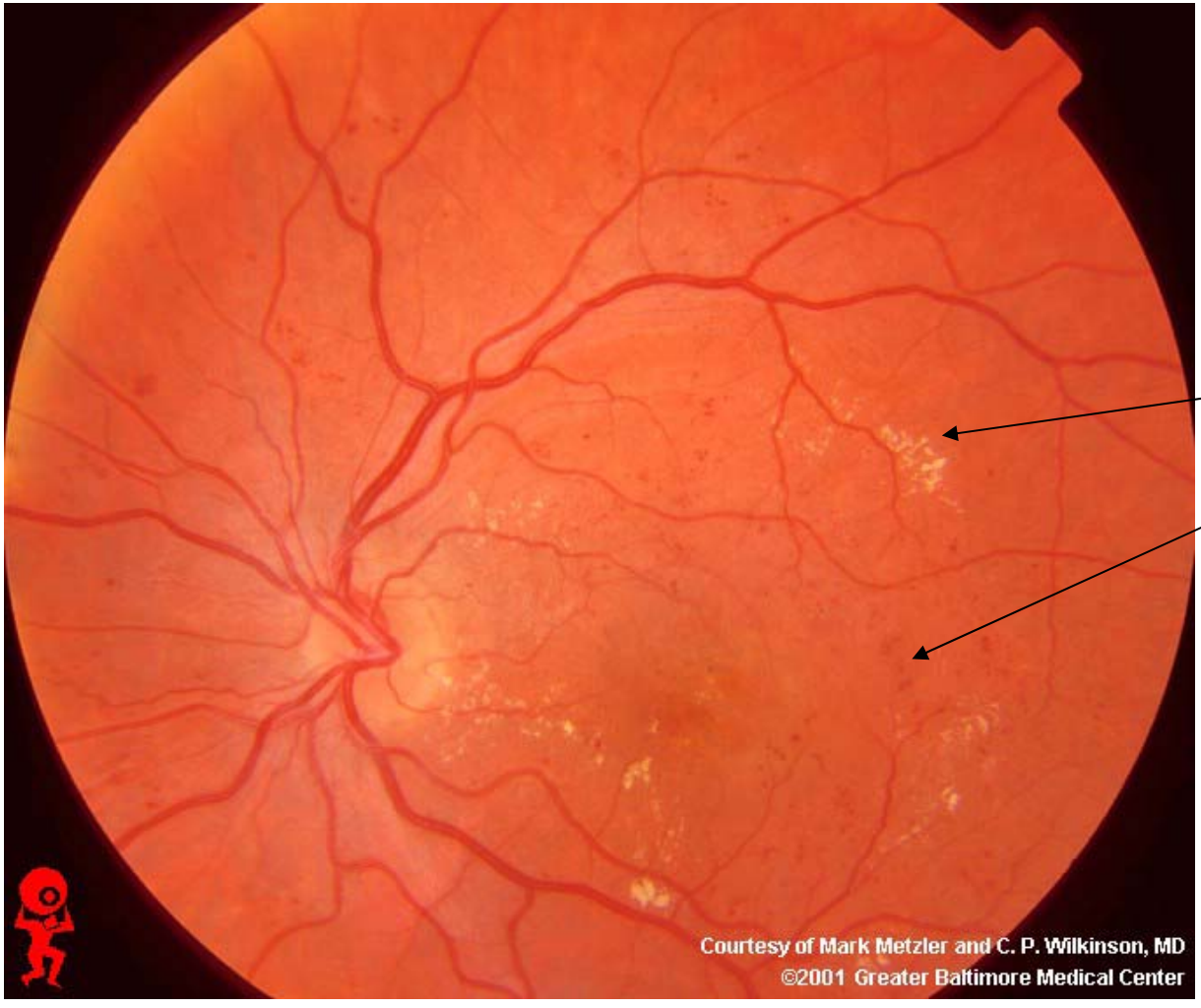

Exsudate

Punktblutungen

Nicht-proliferative diabetische Retinopathie

Diabetische Retinopathie – Stadieneinteilung

Exsudate

Punktblutungen

Fleckblutungen

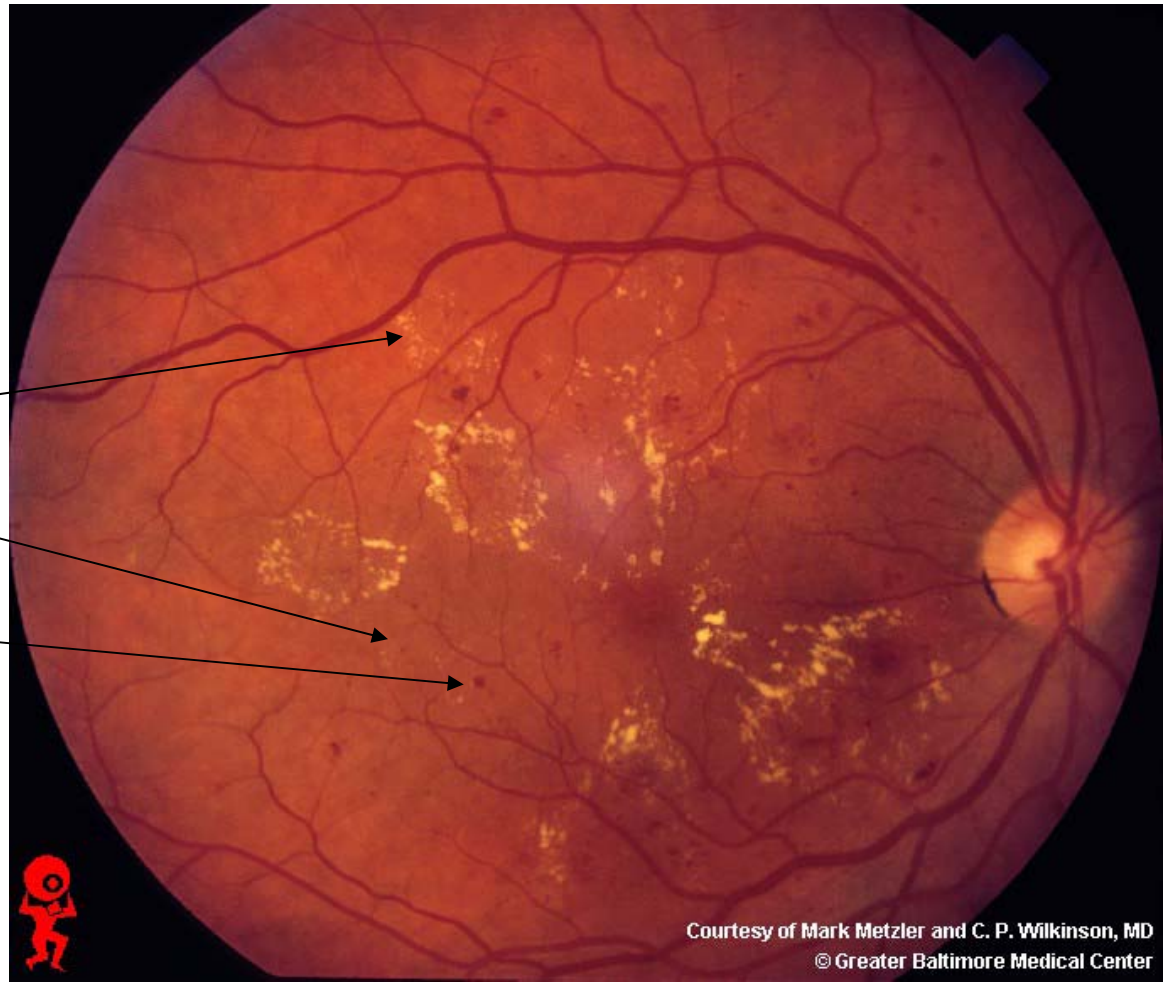

Nicht-proliferative diabetische Retinopathie

Diabetische Retinopathie – Stadieneinteilung

Kaliber-
schwankungen der
großen Gefäße

Nicht-proliferative diabetische Retinopathie

Diabetische Retinopathie – Stadieneinteilung

Cotton-wool Exsudate = Ischämie der Nervenfaserschicht

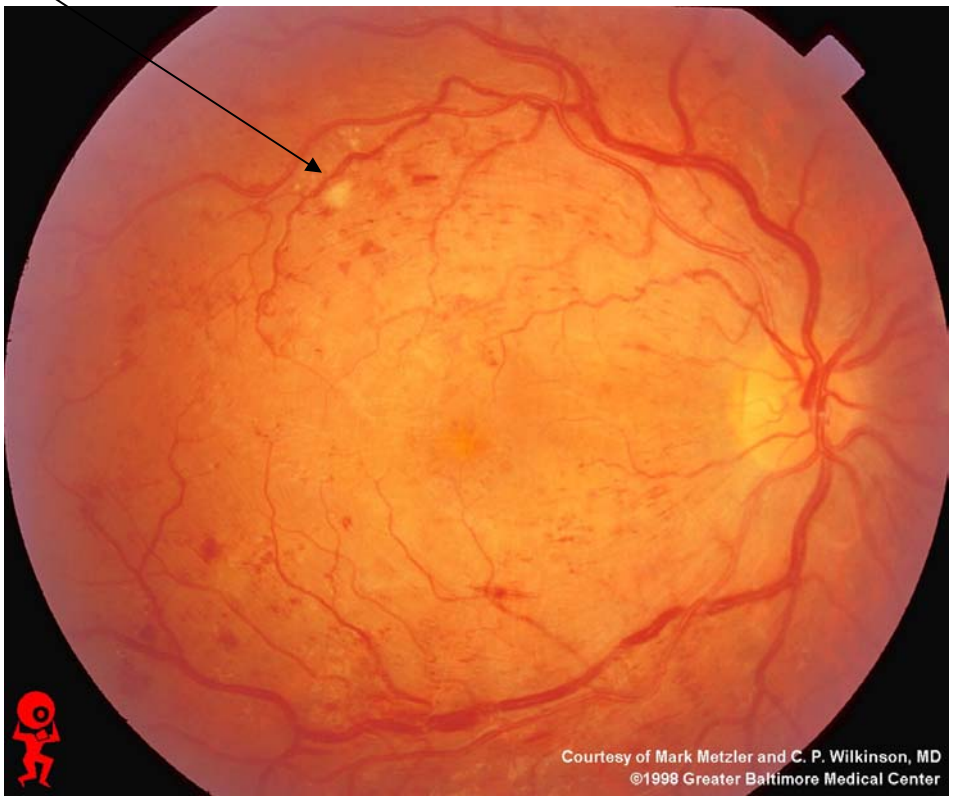

Kaliber-
schwankungen der
großen Gefäße

Kreuzungszeichen

Nicht-proliferative diabetische Retinopathie

Diabetische Retinopathie – Stadieneinteilung

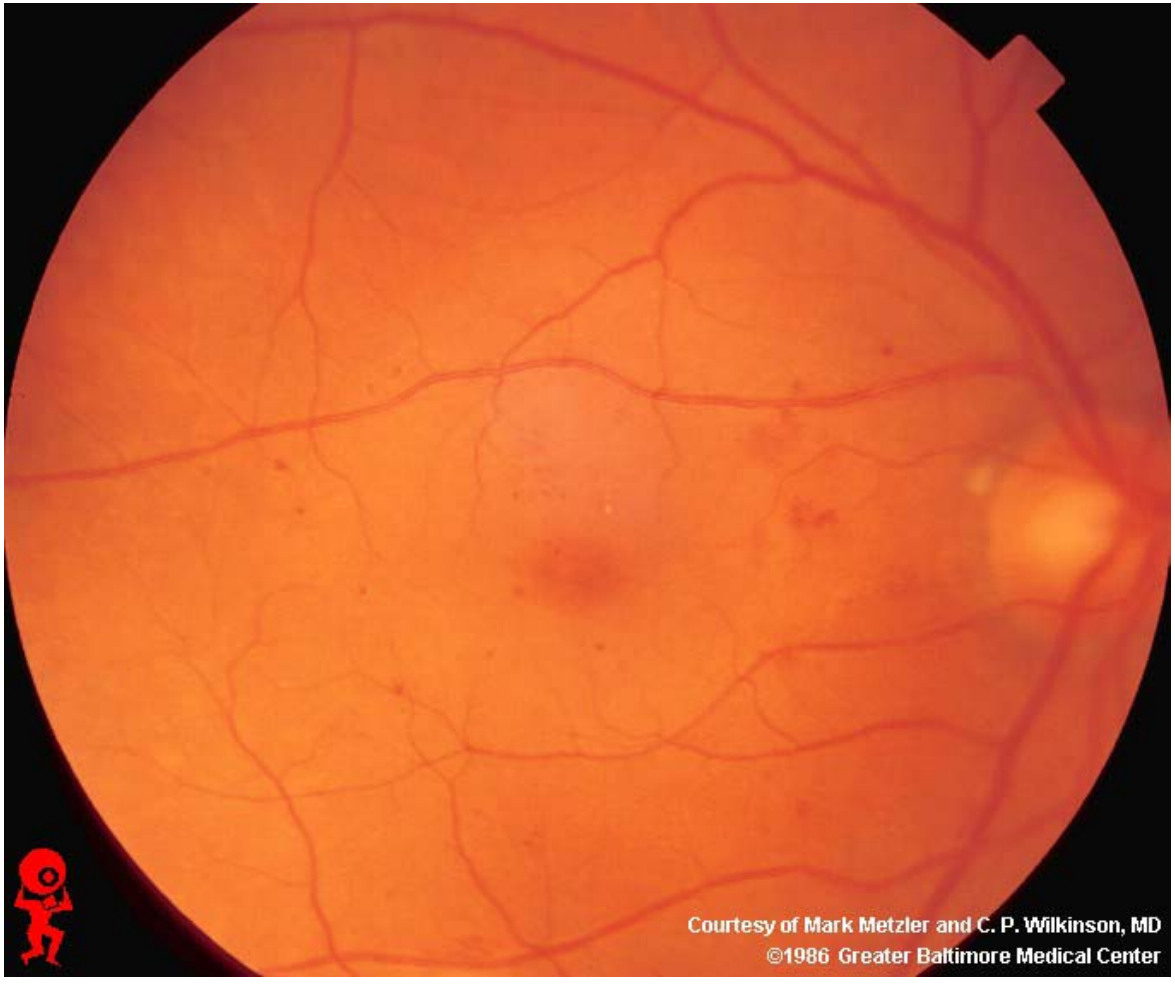

Nicht-proliferative diabetische Retinopathie

Diabetische Retinopathie – Stadieneinteilung

Nicht-proliferative diabetische Retinopathie:

- Milde Form
- Mäßige Form
- Fortgeschrittene Form

Einteilung erfolgt nach der Zahl und Dichte mikrovaskulärer Anomalien in der Netzhaut

Diabetische Retinopathie – Stadieneinteilung

Proliferative diabetische Retinopathie:

Gefäßneubildungen an der Papille : NVD (neovessels at the disc)

Gefäßneubildungen anderswo: NVE (neovessels elsewhere)

Diabetische Retinopathie – Stadieneinteilung

Proliferative diabetische Retinopathie : NVD + NVE

Diabetische Retinopathie – Stadieneinteilung

Proliferative diabetische Retinopathie : NVE + Ischämie

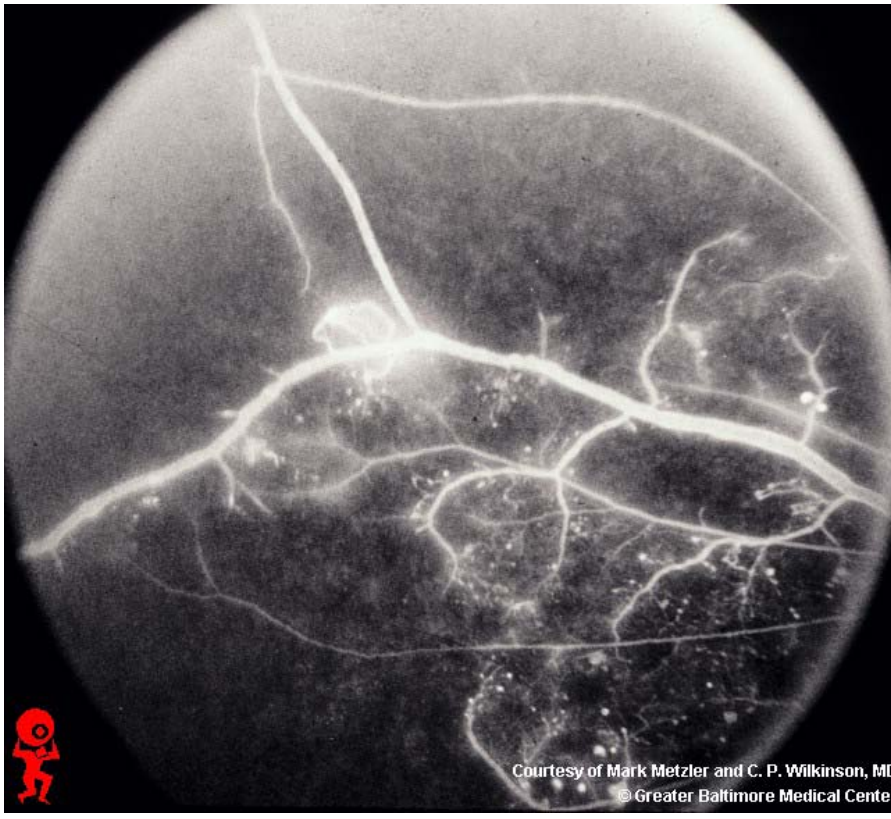

Vascular Endothelial Growth Factor (VEGF)

Diabetische Retinopathie – Stadieneinteilung

Proliferative diabetische Retinopathie : NVE + Ischämie

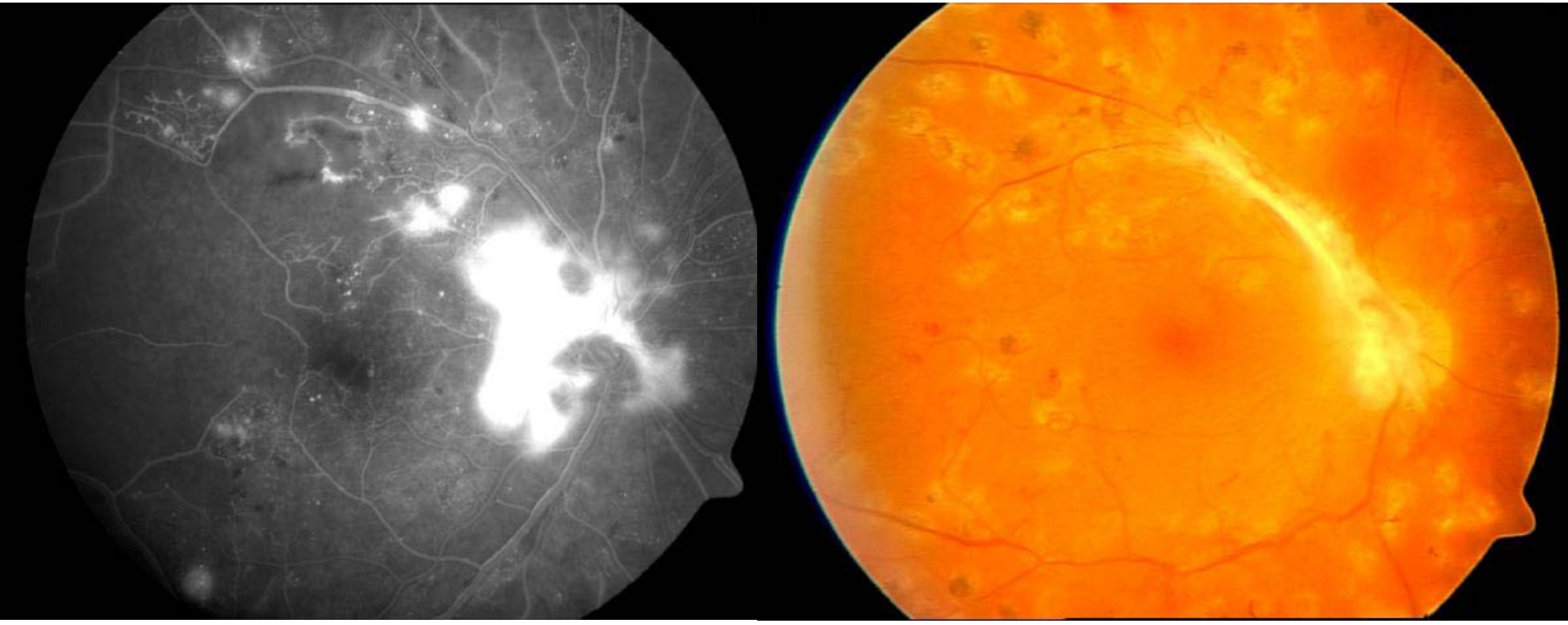

Vascular Endothelial Growth Factor (VEGF)

Diabetische Retinopathie – Stadieneinteilung

Proliferative diabetische Retinopathie : NVE + Ischämie

Vascular Endothelial Growth Factor (VEGF)

Diabetische Retinopathie – Stadieneinteilung

Diabetisches Makulaödem – exsudative Makulopathie

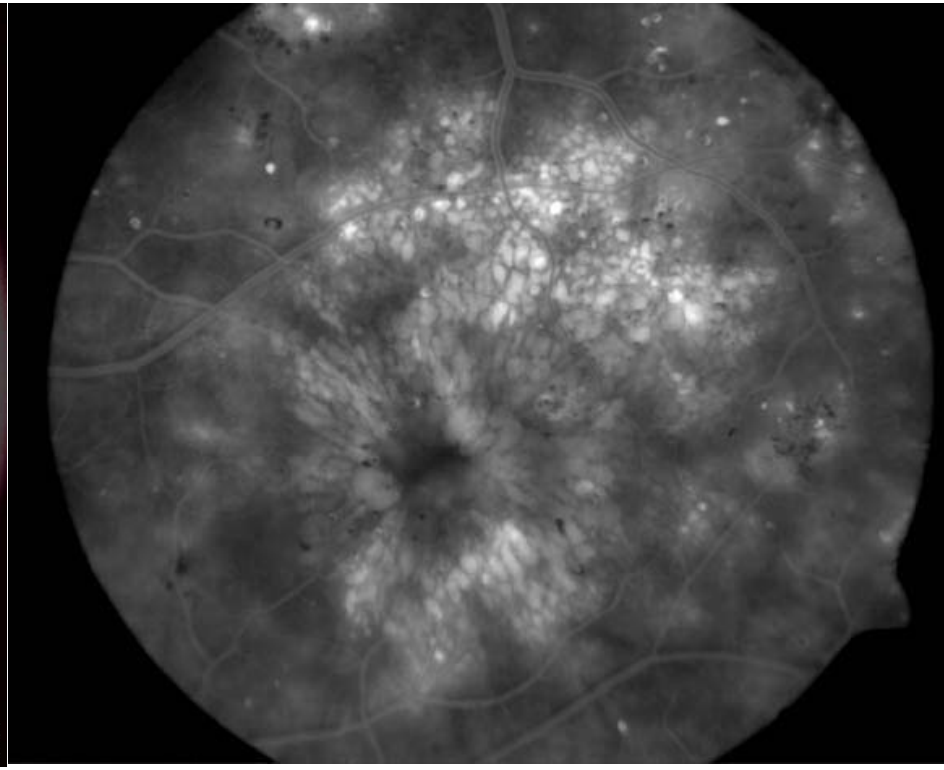

Diabetische Retinopathie – Therapie

Gewichtsreduktion
Blutzuckereinstellung
Schulung

Milde nicht-proliferative diabetische Retinopathie: Kontrolle
Fortg. nicht-proliferative diabetische Retinopathie: panretinale Laserkoagulation
Exsudative Makulopathie: fokale Laserkoagulation

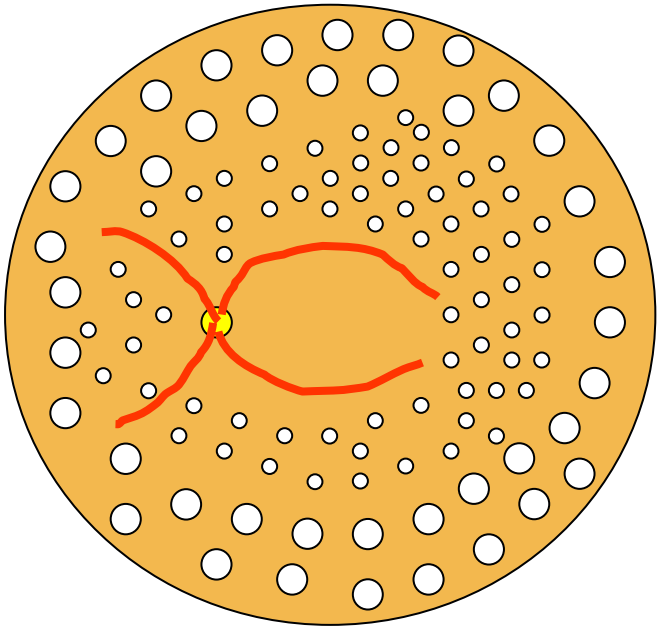

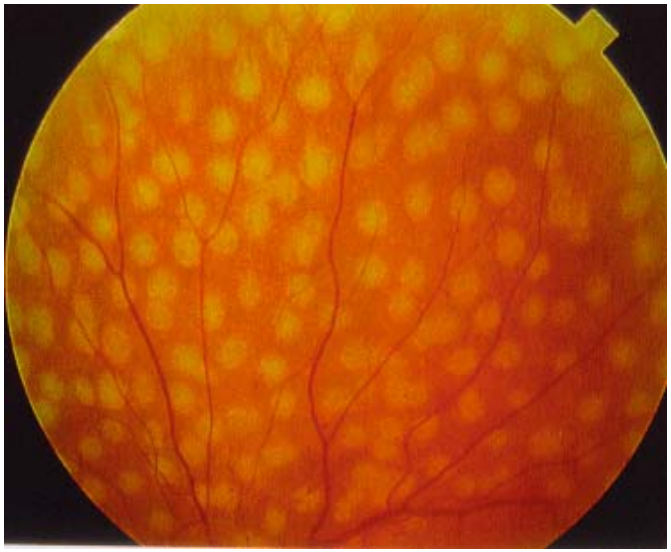

Panretinale Laserkoagulation ca. 2000 Herde

Diabetische Retinopathie – Therapie: Laserkoagulation

Reduktion ischämischer Areale, Reduktion O2 verbrauchender Areale:

Reduktion von VEGF Produktion -> Hemmung der Gefäßneubildung
-> Hemmung der Gefäßleckagen

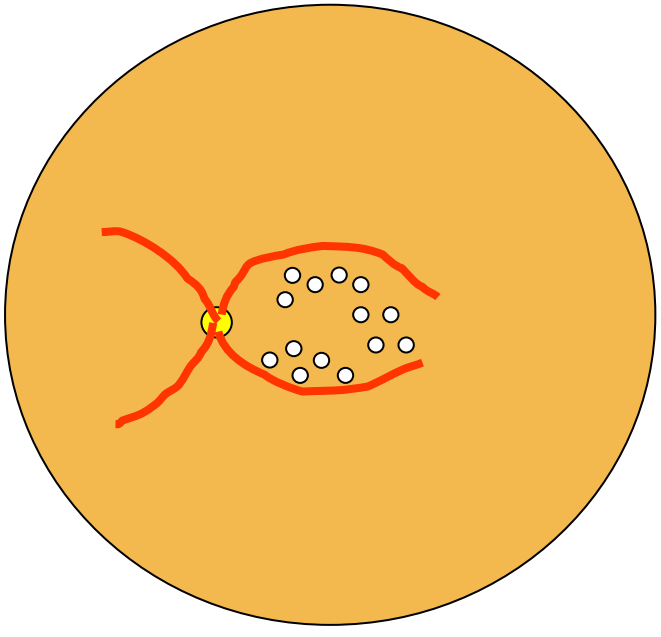

Fokale Laserkoagulation

Diabetische Retinopathie – Komplikationen

Glaskörperblutung

Diabetische Retinopathie – Komplikationen

Traktive Netzhautablösung

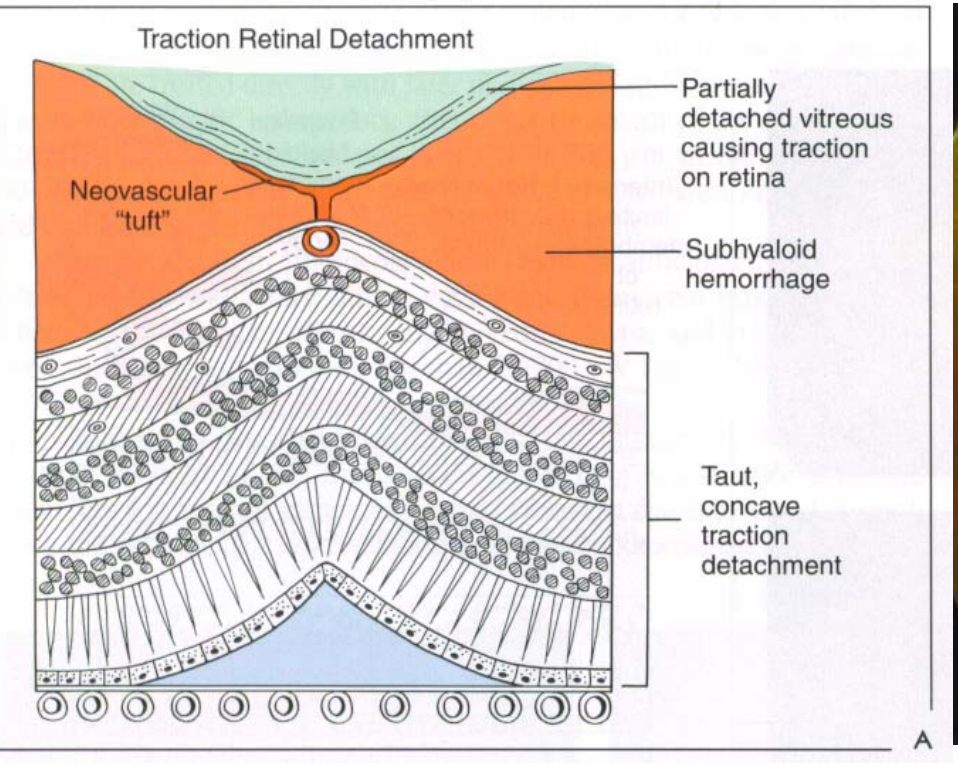

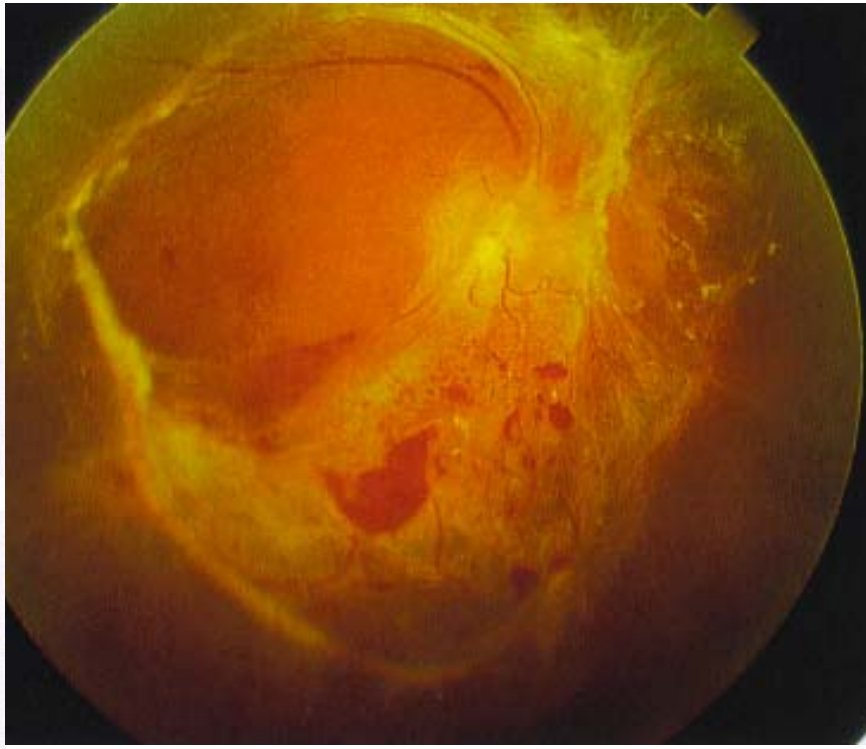

Diabetische Retinopathie – Komplikationen

Therapie der
Glaskörperblutung

Vitrektomie

Diabetische Retinopathie – Vitrektomie

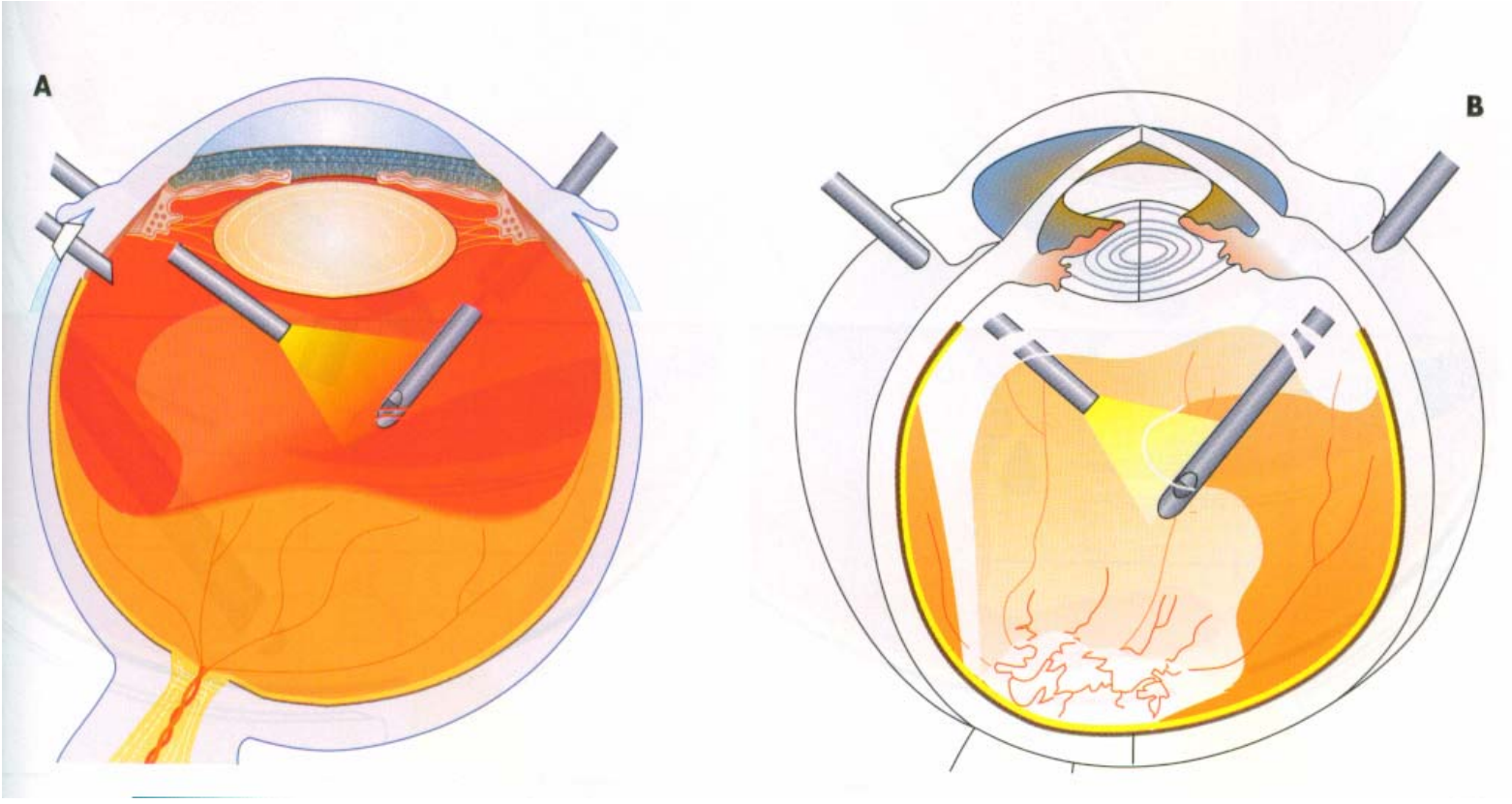

Diabetische Retinopathie – Vitrektomie

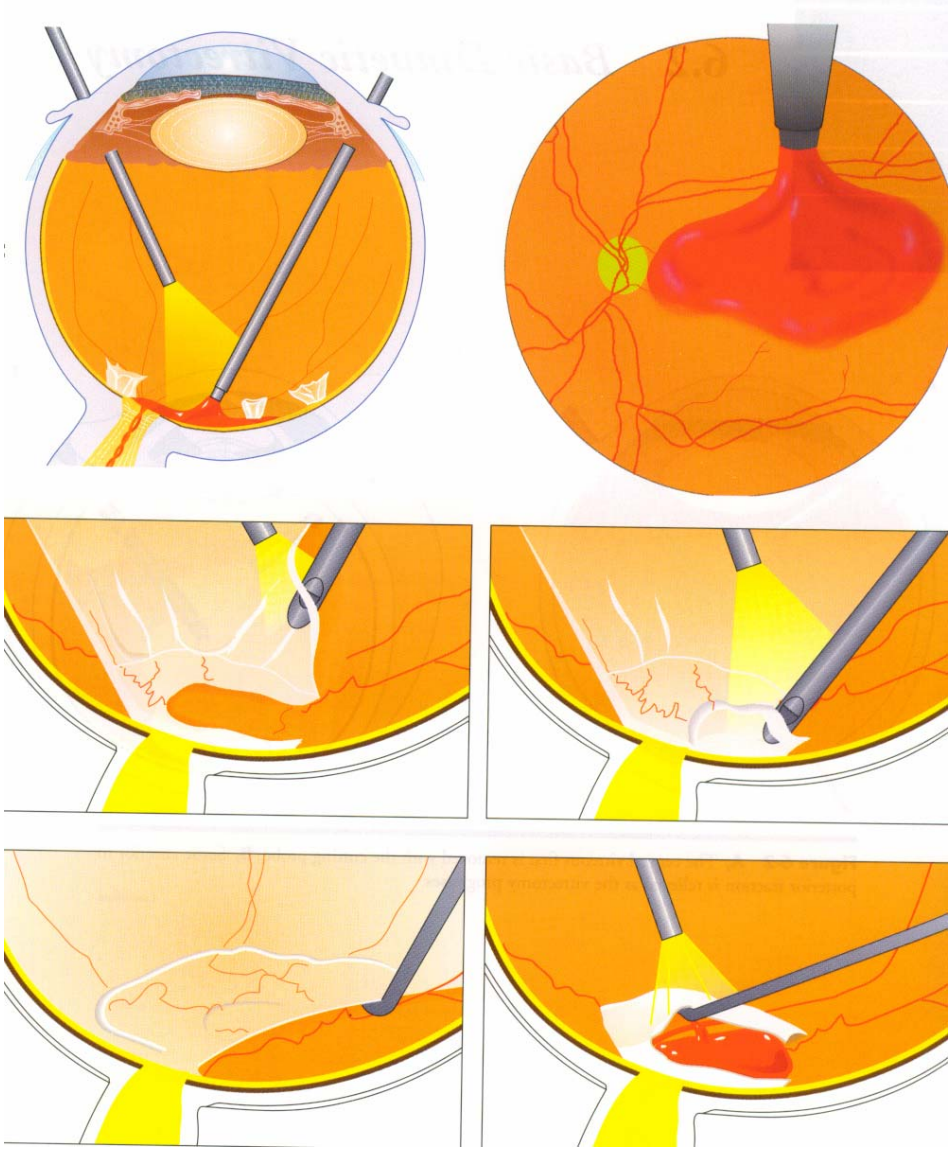

Diabetische Retinopathie – Vitrektomie

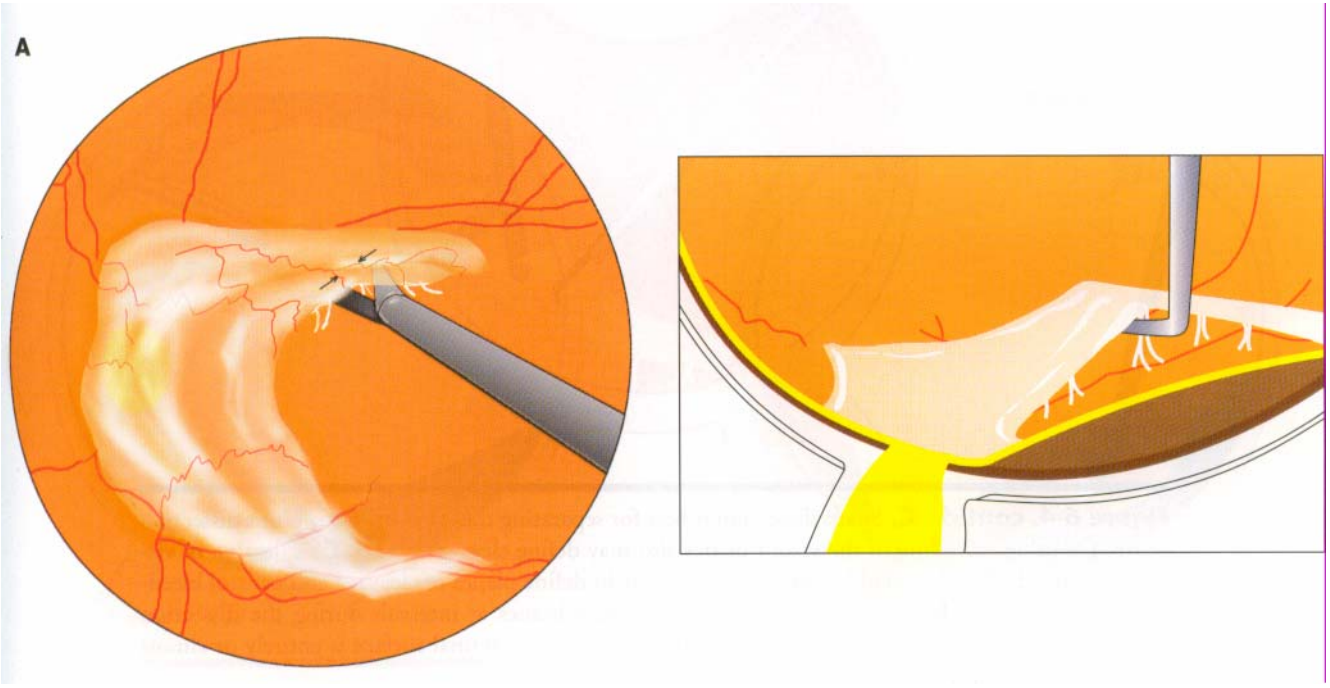

Diabetische Retinopathie – Komplikationen

Therapie der
Glaskörperblutung und der proliferativen diabetischen Retinopathie

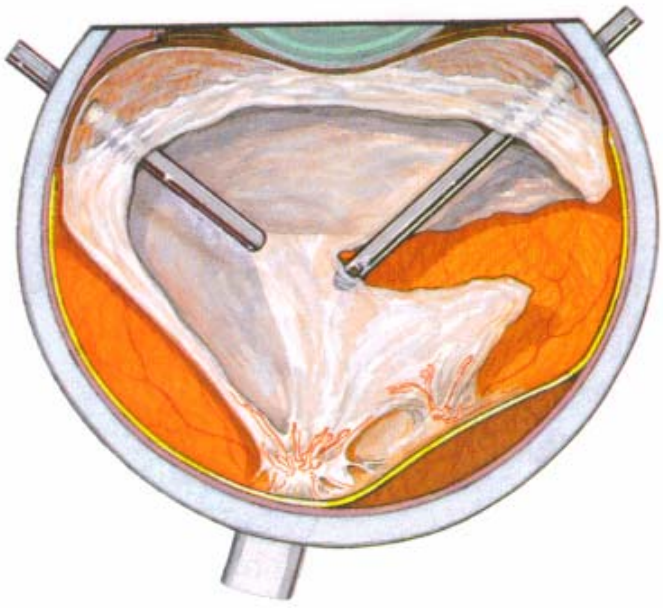

Vitrektomie, Membranpräparation

Endolaser

Diabetische Retinopathie – Komplikationen

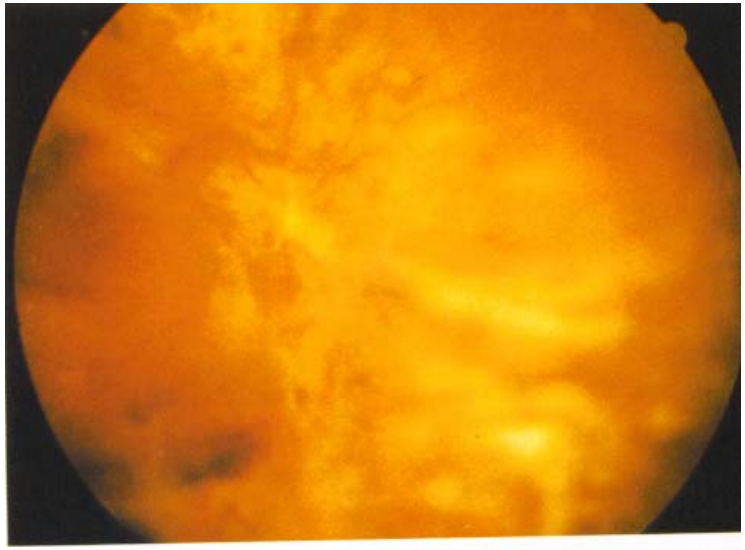

Präoperativ

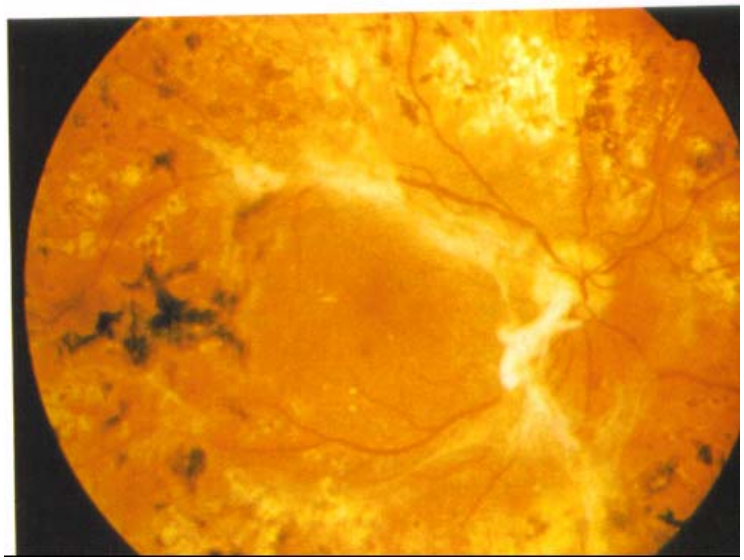

Postoperativ

Diabetische Retinopathie – Komplikationen

Neovaskularisation der Iris, des Kammerwinkels -> Glaukom

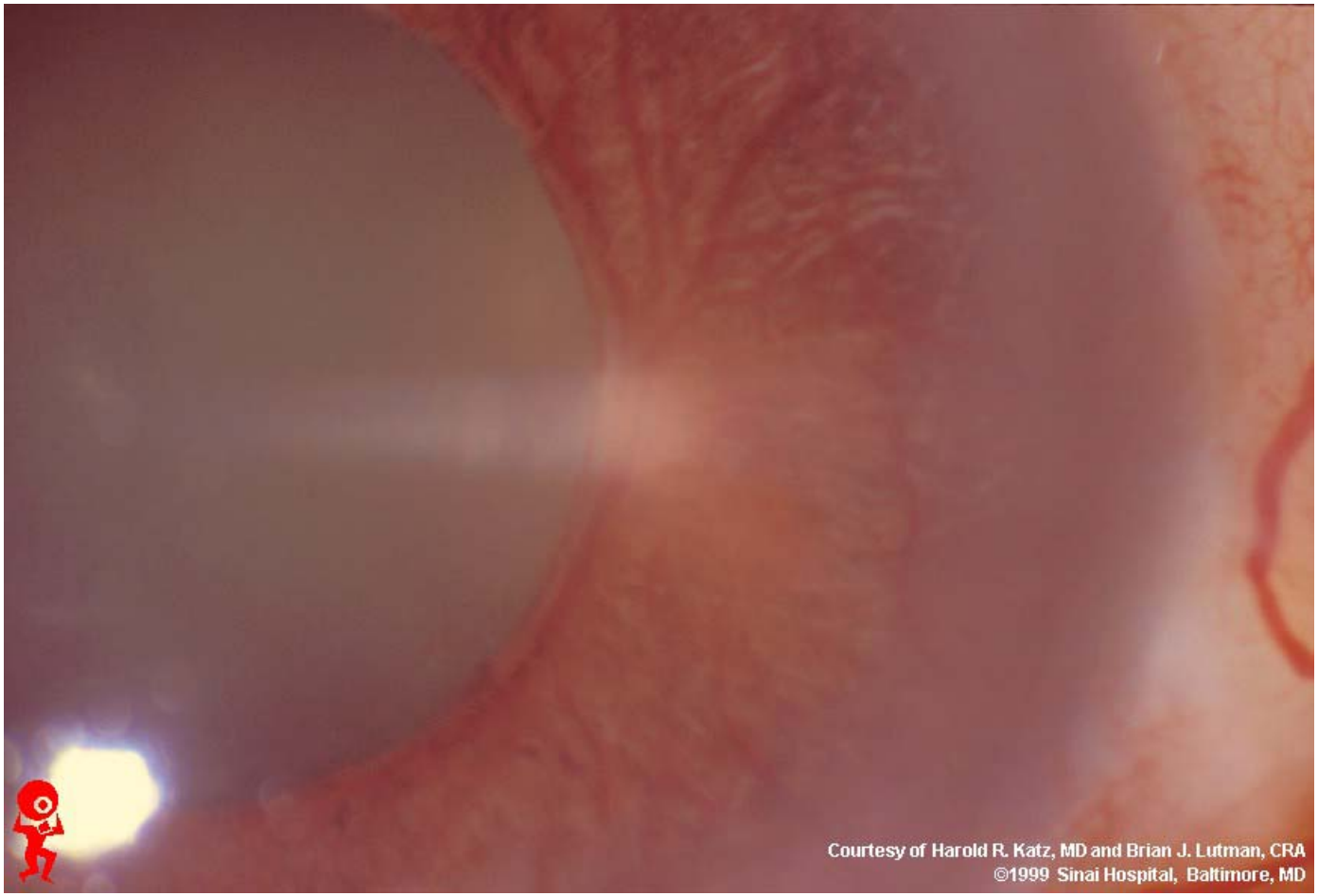

Diabetische Retinopathie – Komplikationen

Neovaskularisation der Iris, des Kammerwinkels -> Glaukom

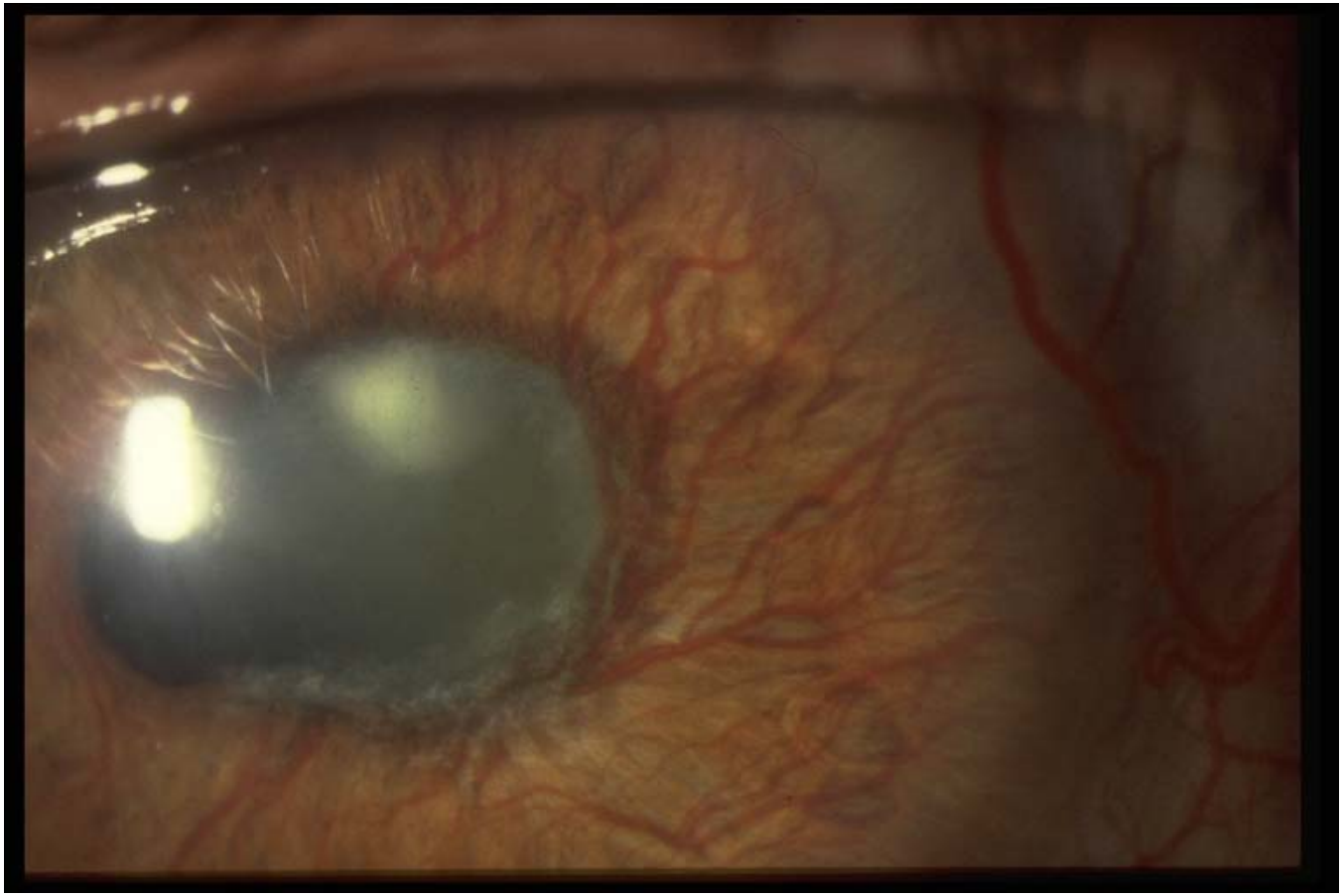

Diabetische Retinopathie – Komplikationen

Therapie der Neovaskularisation der Iris und des Kammerwinkels:

STOP den ischämischen Prozess …

z.B. LASER
z.B. Vitrektomie + Laser + Silikonöl

… und senke den Druck sofort

z.B. medikamentöse Drucksenkung
z.B. Laserdestruktion des Ziliarkörpers (Cyclophotokoagulation)
z.B. Glaukomimplantate
z.B. Retinektomie

Diabetische Retinopathie – Komplikationen

Therapie der Neovaskularisation der Iris und des Kammerwinkels:

Video der Retinotomie