

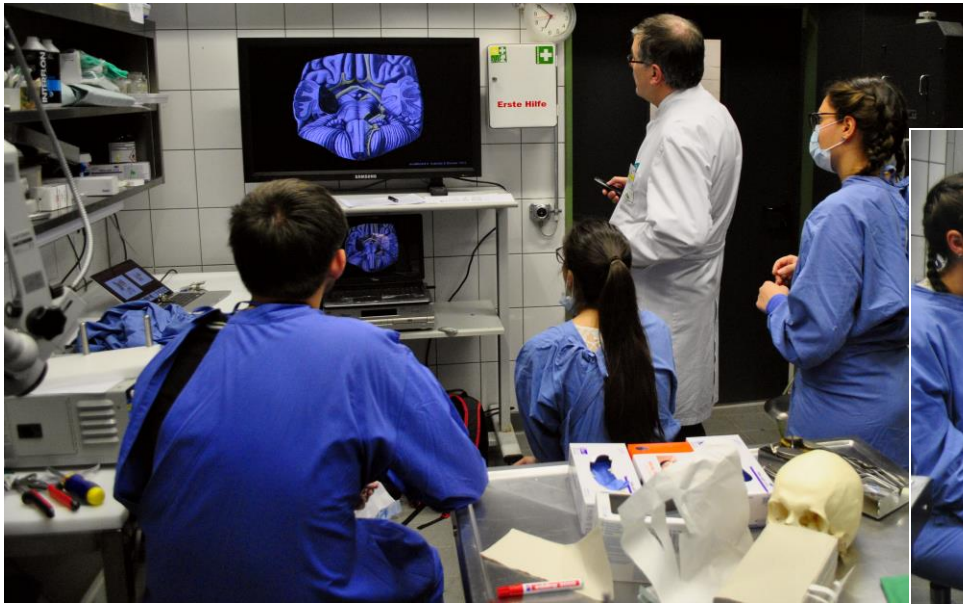
Interdisziplinärer “Do It Yourself” Workshop für Studierende

Wahlpflichtveranstaltung NCH002

Klinik für Neurochirurgie, Uniklinik RWTH Aachen
Institut für Molekulare und Zelluläre Anatomie, Uniklinik RWTH Aachen

Tag 1, 31.07.2018 – kraniale Fälle

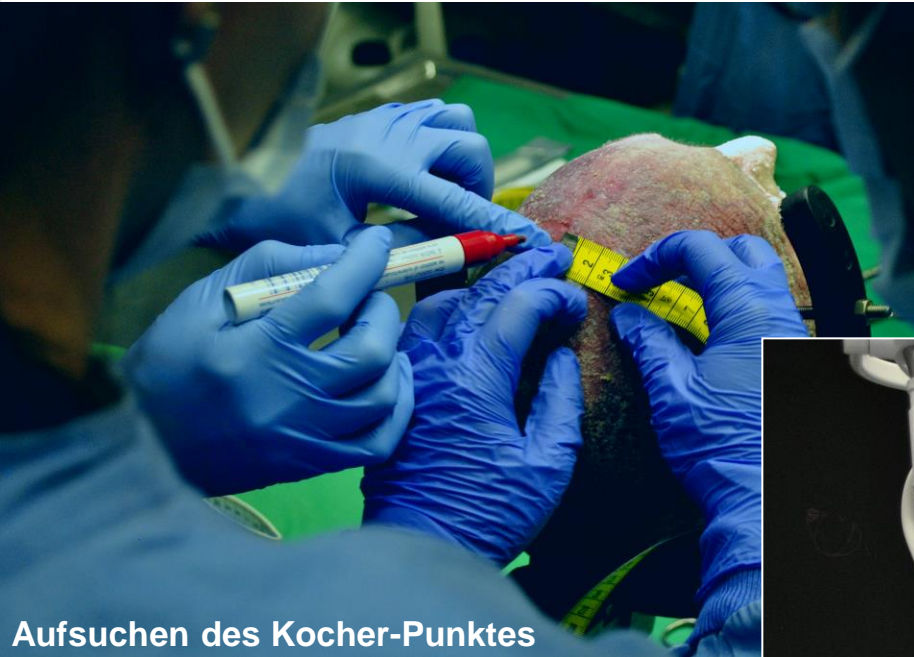- Fallbezogene Rekapitulation wichtiger anatomischer und klinischer Sachverhalte durch Fachexperten



Tag 1, 31.07.2018 – kraniale Fälle

- Besprechung der OP-Indikationen der Fallbeispiele
- Erarbeitung der OP-assozierten Risiken
- Durchführung der OPs am Präparat mit einer 1:2-Betreuung durch Neurochirurgen
- Präparate von Frischleichen ermöglichen eine ziemlich authentische Haptik
- Die Präparate wurde im Vorhinein mit arteriellen und venösen Silikoninjektionen vorbereitet, um eine möglichst eindeutige Anatomie während der OP vorzufinden

Tag 1, 31.07.2018 – Anlage einer EVD

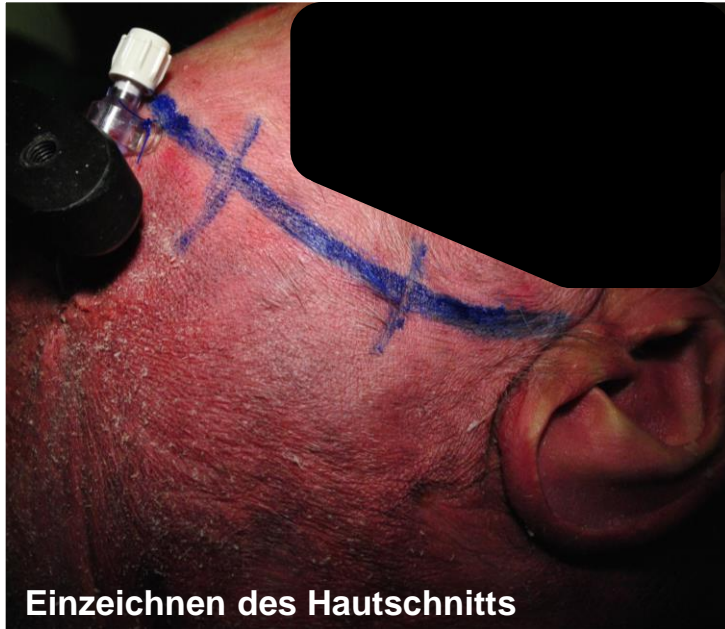

Aufsuchen des Kocher-Punktes

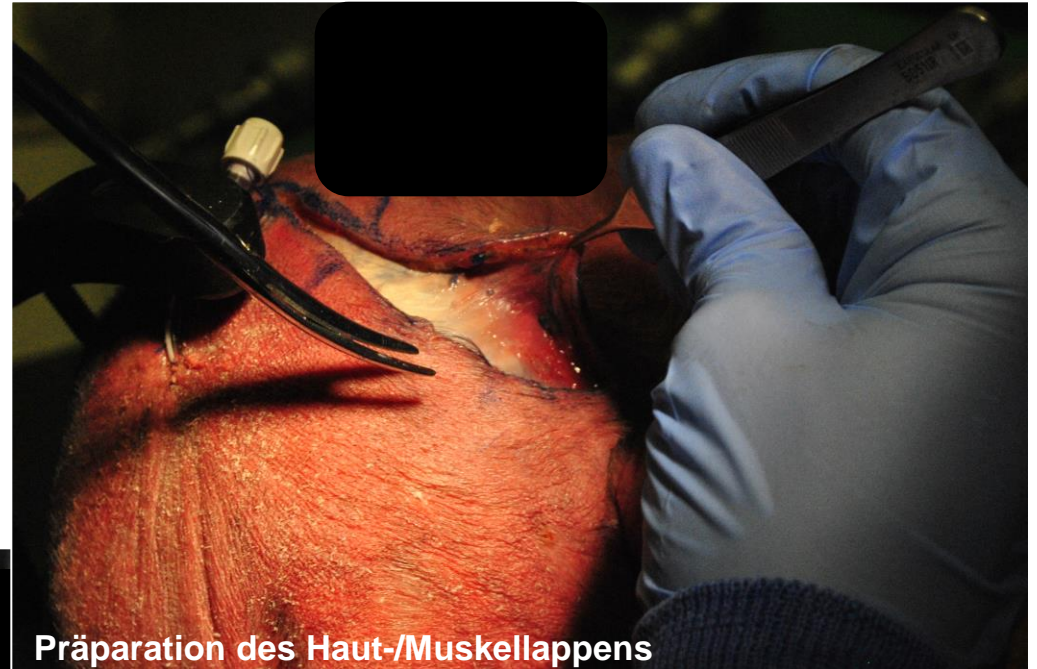


Erläuterung der Projektion auf das Vorderhorn des Seitenventrikels

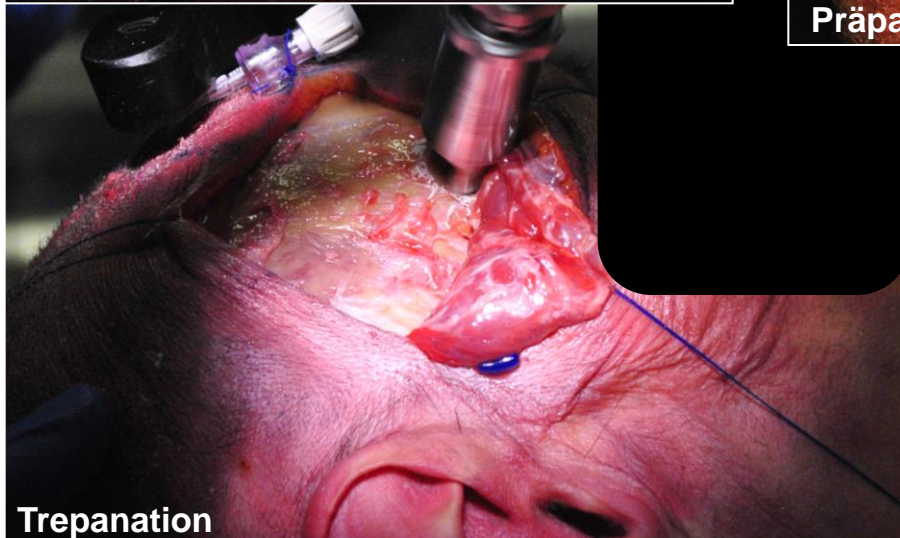
Tag 1, 31.07.2018 – Pterionale Trepanation



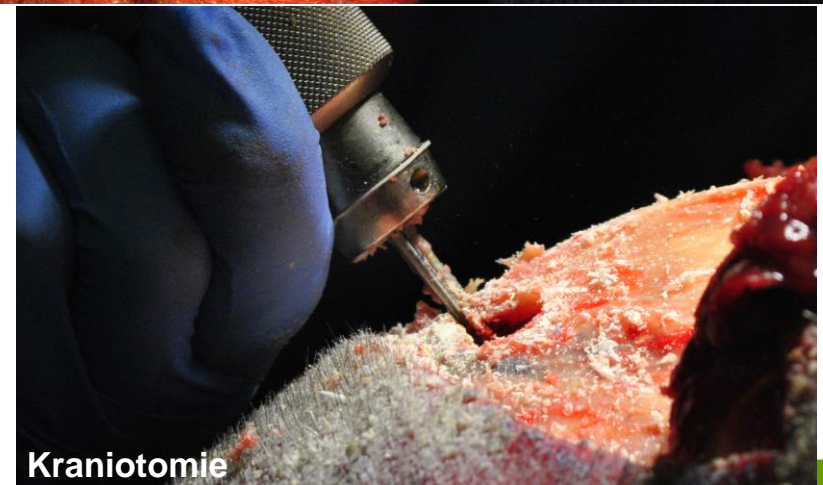Einzeichnen des Hautschnitts



Präparation des Haut-/Muszellappens

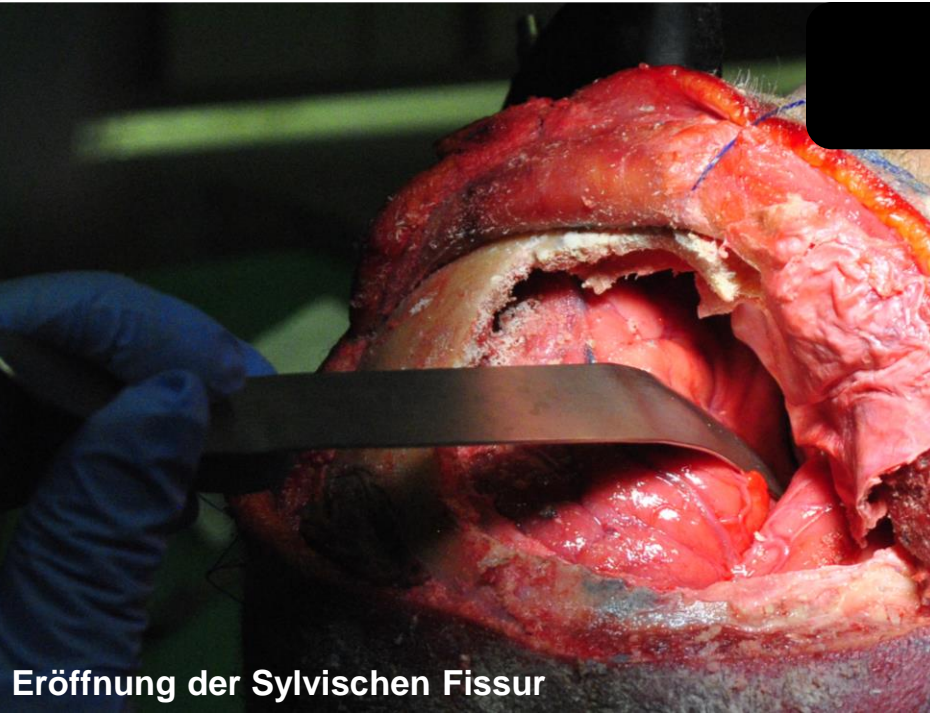


Trepanation

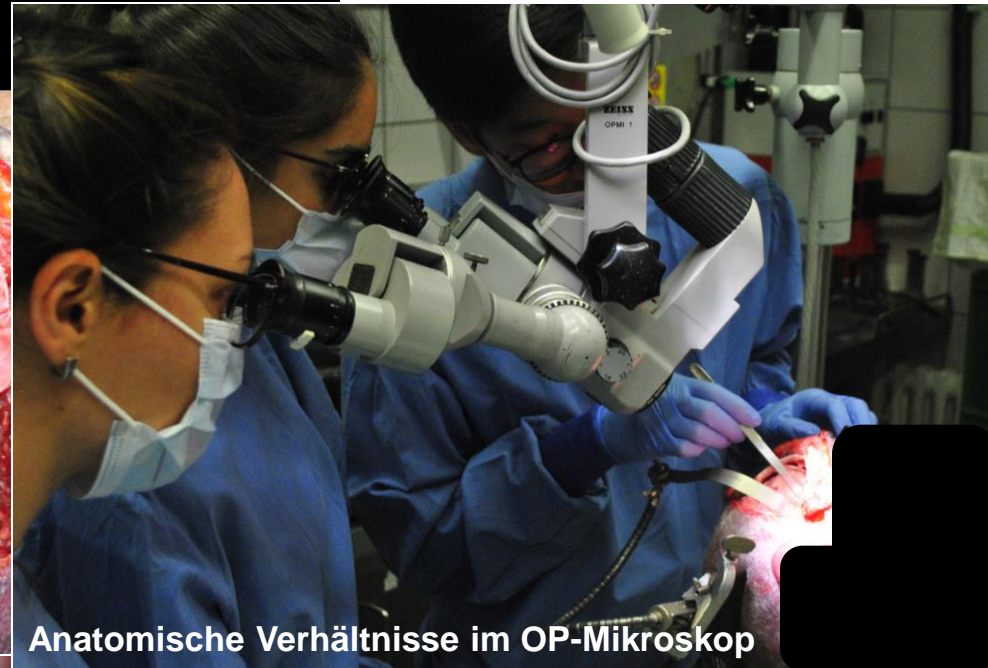

Kraniotomie

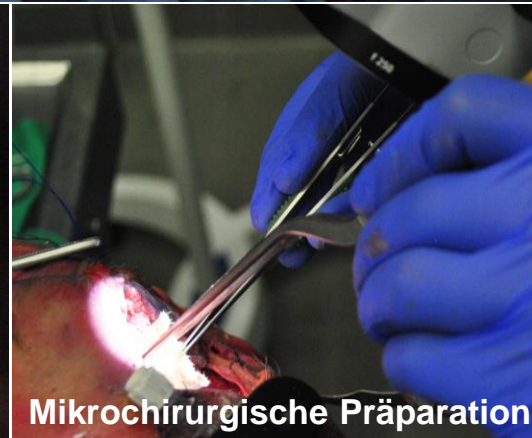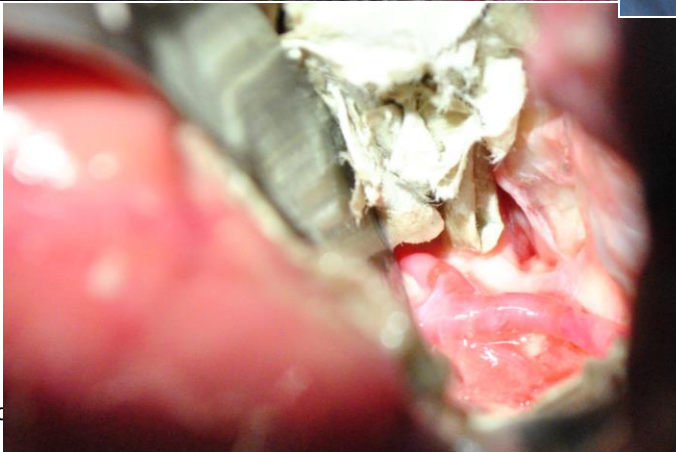Tag 1, 31.07.2018 – Pterionale Trepanation



Eröffnung der Sylvischen Fissur

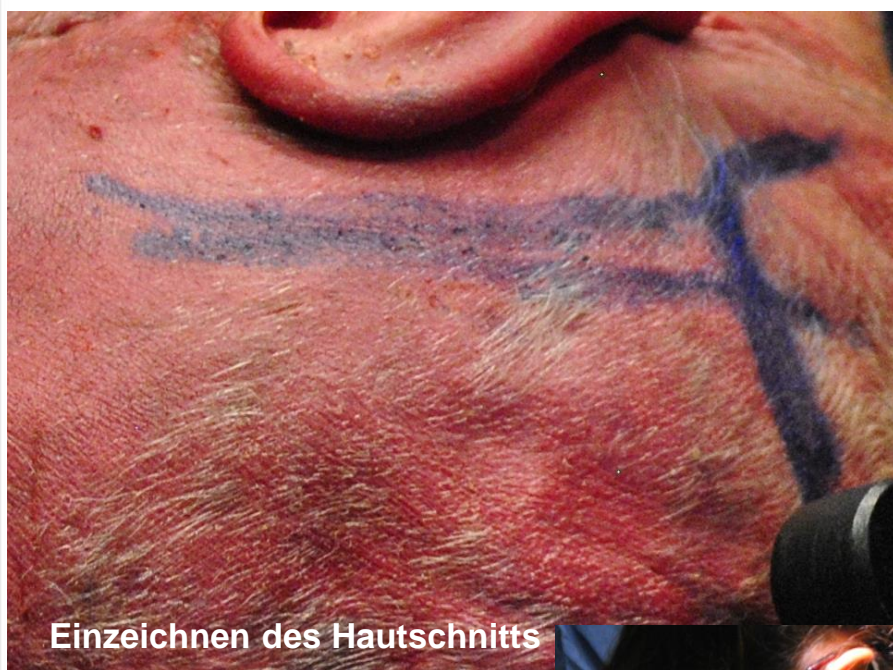

Anatomische Verhältnisse im OP-Mikroskop

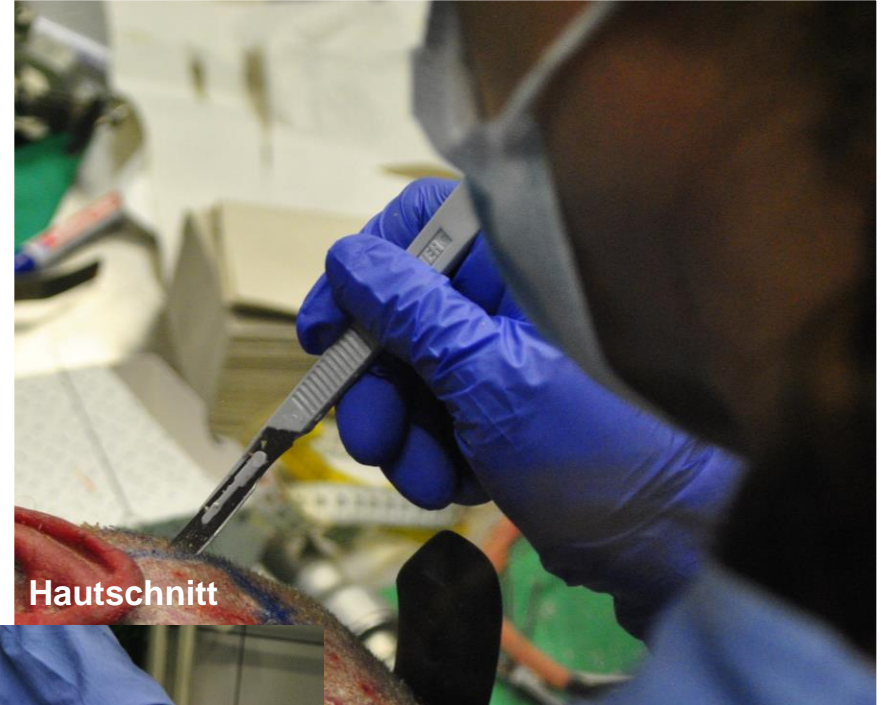

Mikrochirurgische Präparation

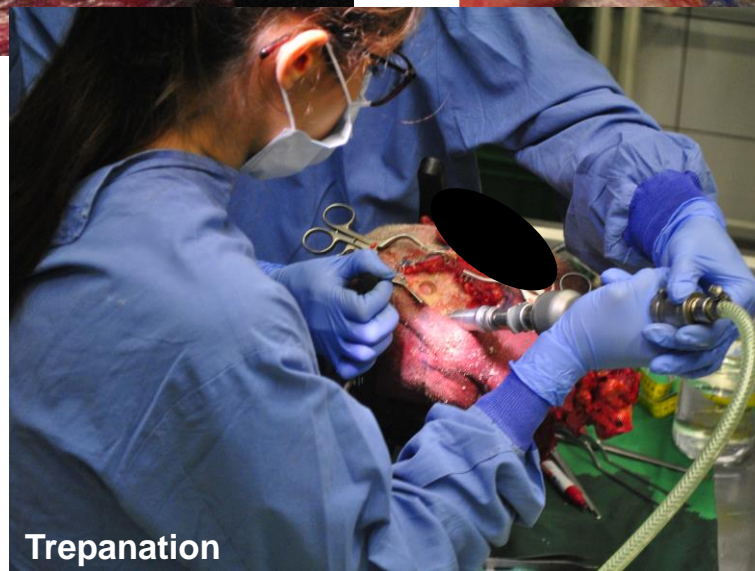Tag 1, 31.07.2018 – Retrosigmoidale Trepanation



Einzeichnen des Hautschnitts

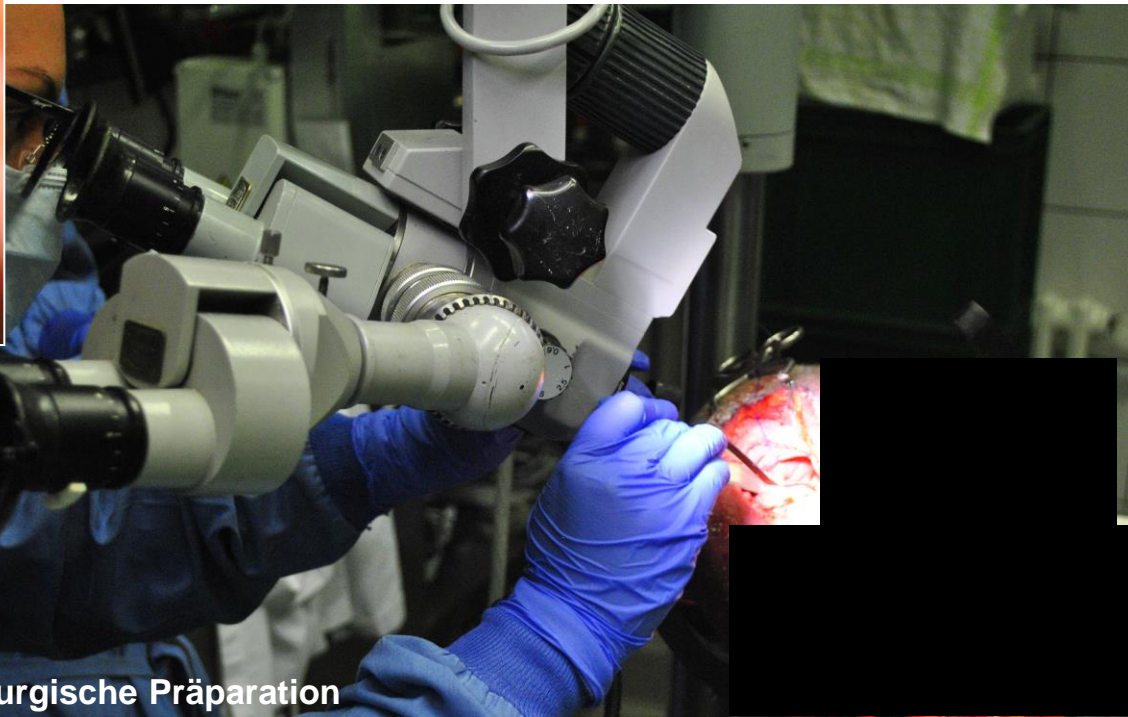
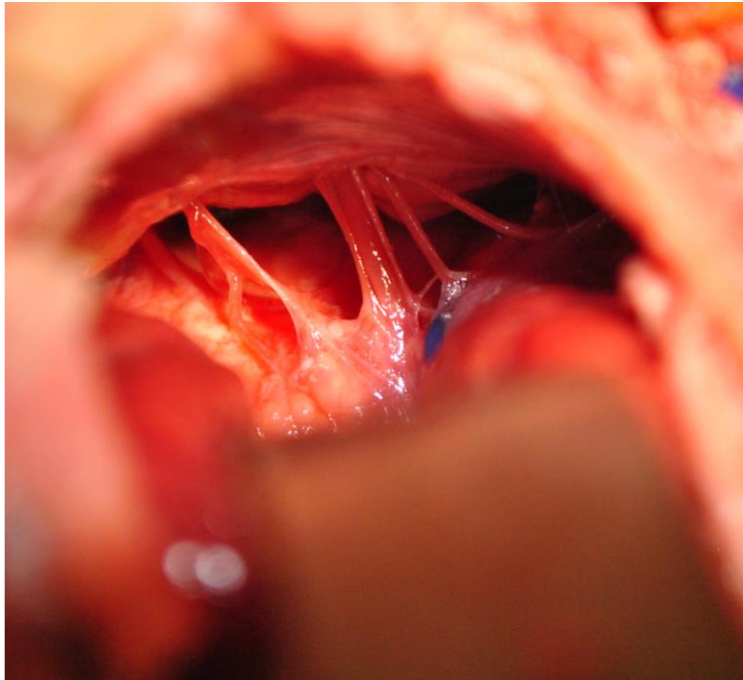


Hautschnitt



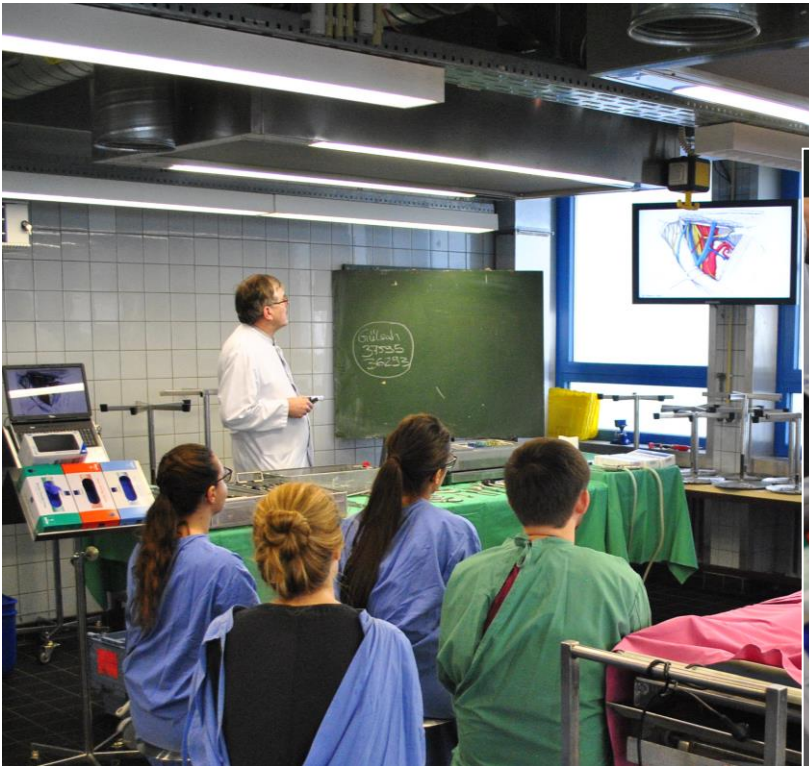Trepanation

Tag 1, 31.07.2018 – Retrosigmoidale Trepanation



Tag 2, 01.08.2018 – spinale Fälle


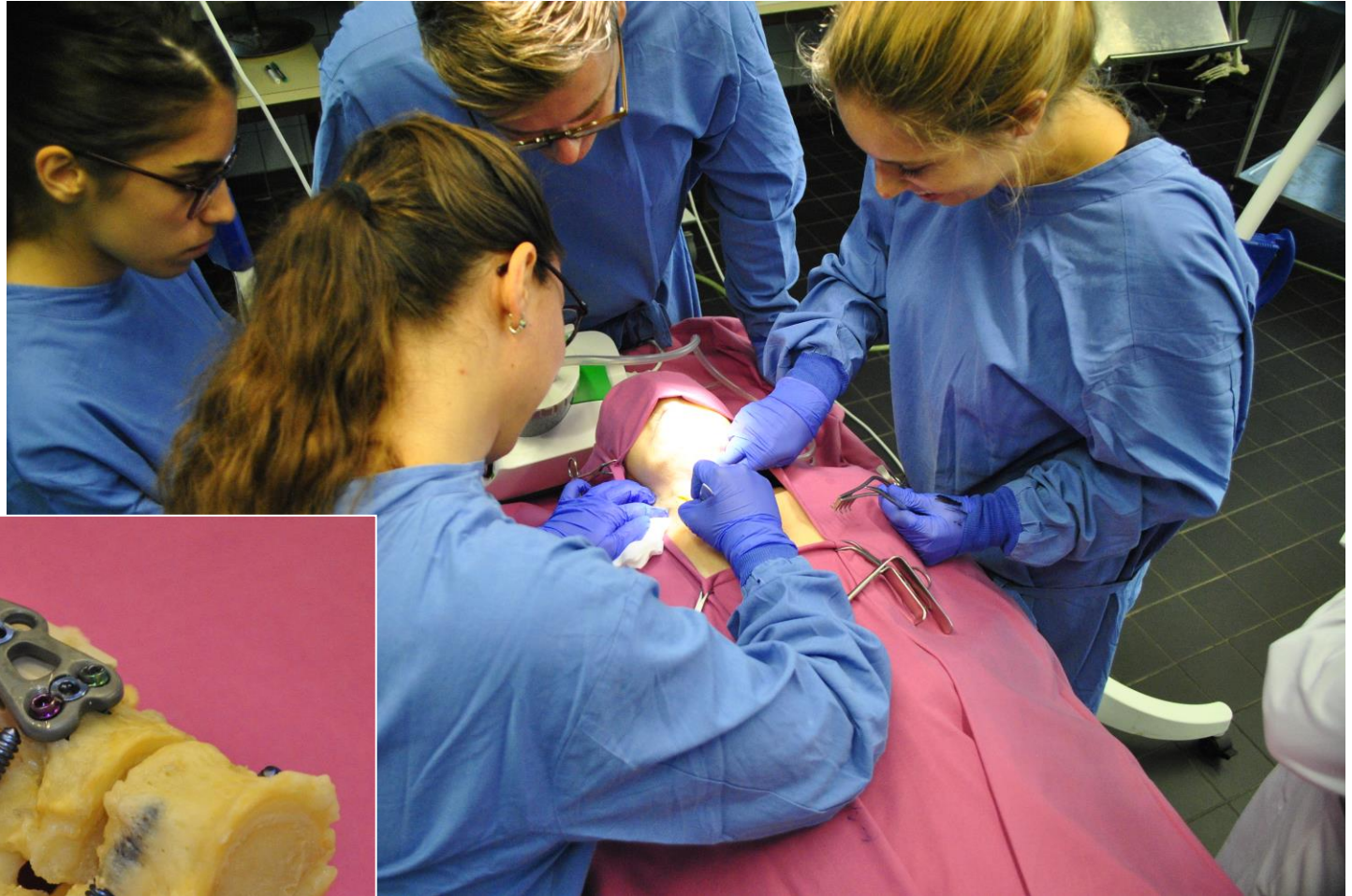
- Fallbezogene Rekapitulation wichtiger anatomischer und klinischer Sachverhalte durch Fachexperten



Tag 2, 01.08.2018 – spinale Fälle

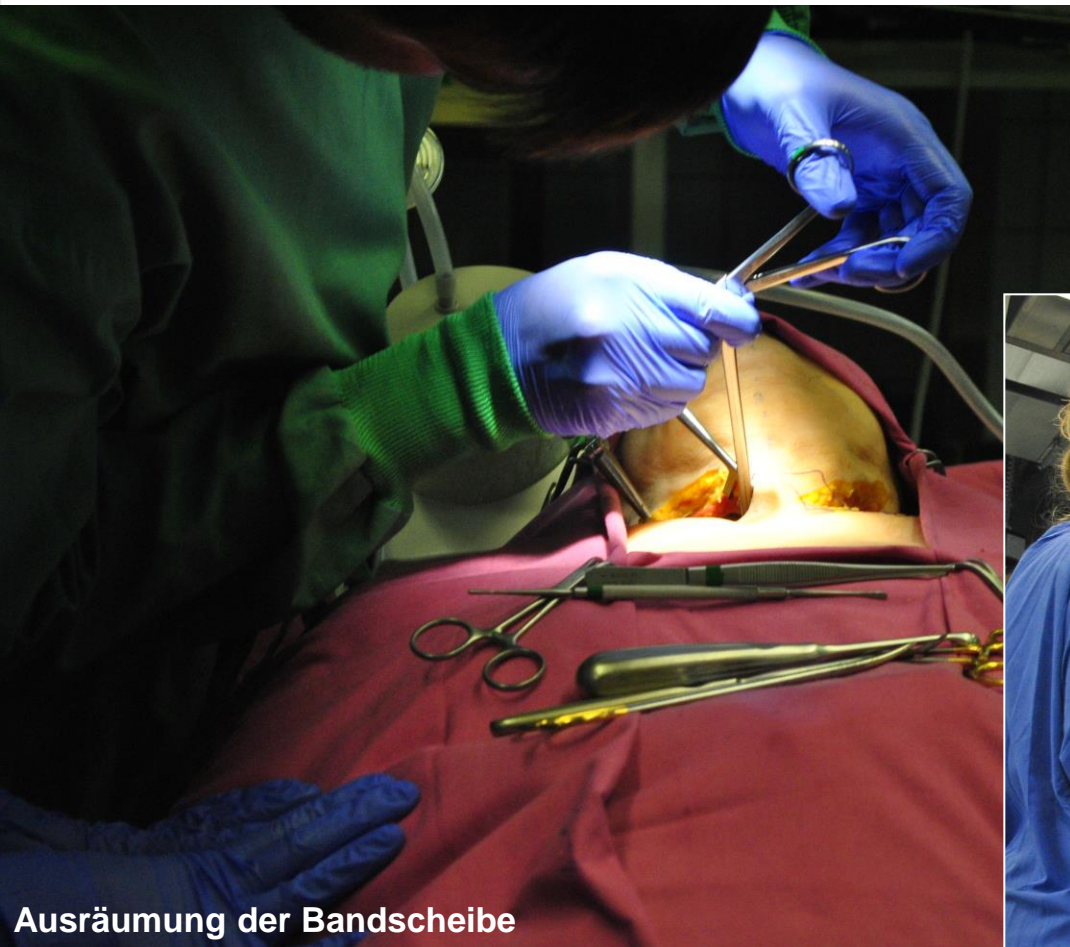- Besprechung der OP-Indikationen der Fallbeispiele
- Erarbeitung der OP-assozierten Risiken
- Durchführung der OPs am Präparat mit einer 1:2-Betreuung durch Neurochirurgen
- Präparate von Frischleichen ermöglichen eine ziemlich authentische Haptik
- Instrumentarium durch die freundliche Unterstützung von Ulrich Medical®

Tag 2, 01.08.2018 – Ventrale Korporektomie HWS

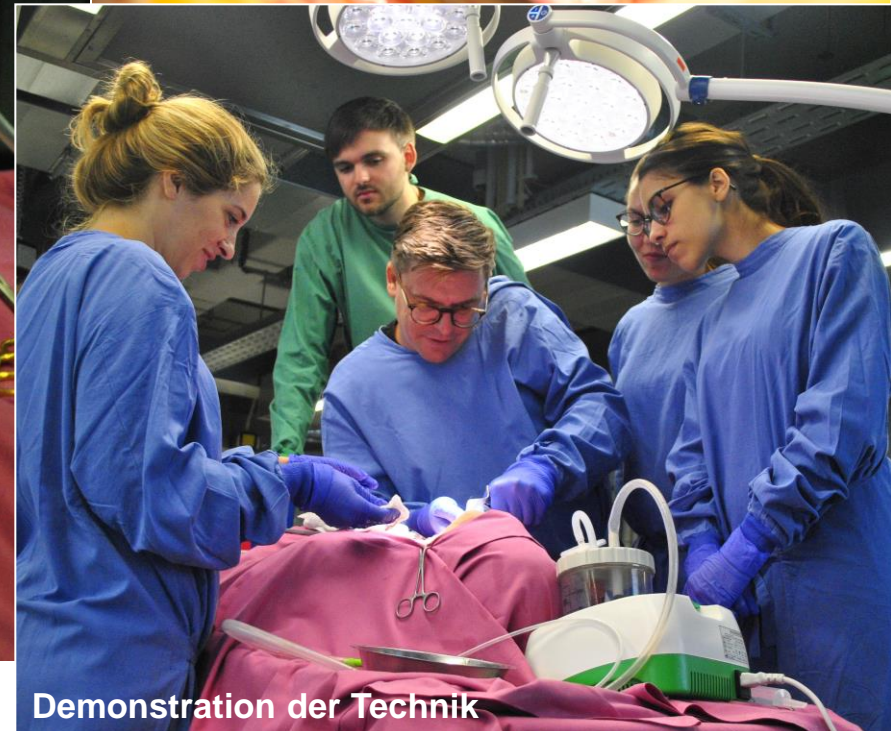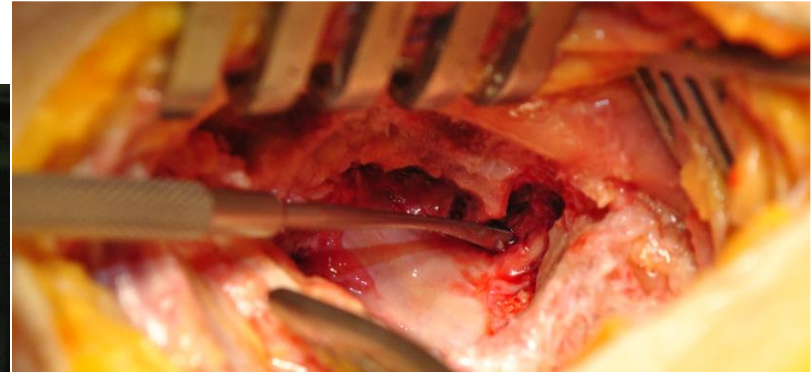


Veranschaulichung am Modell

Tag 2, 01.08.2018 – Ventrale Korporektomie HWS

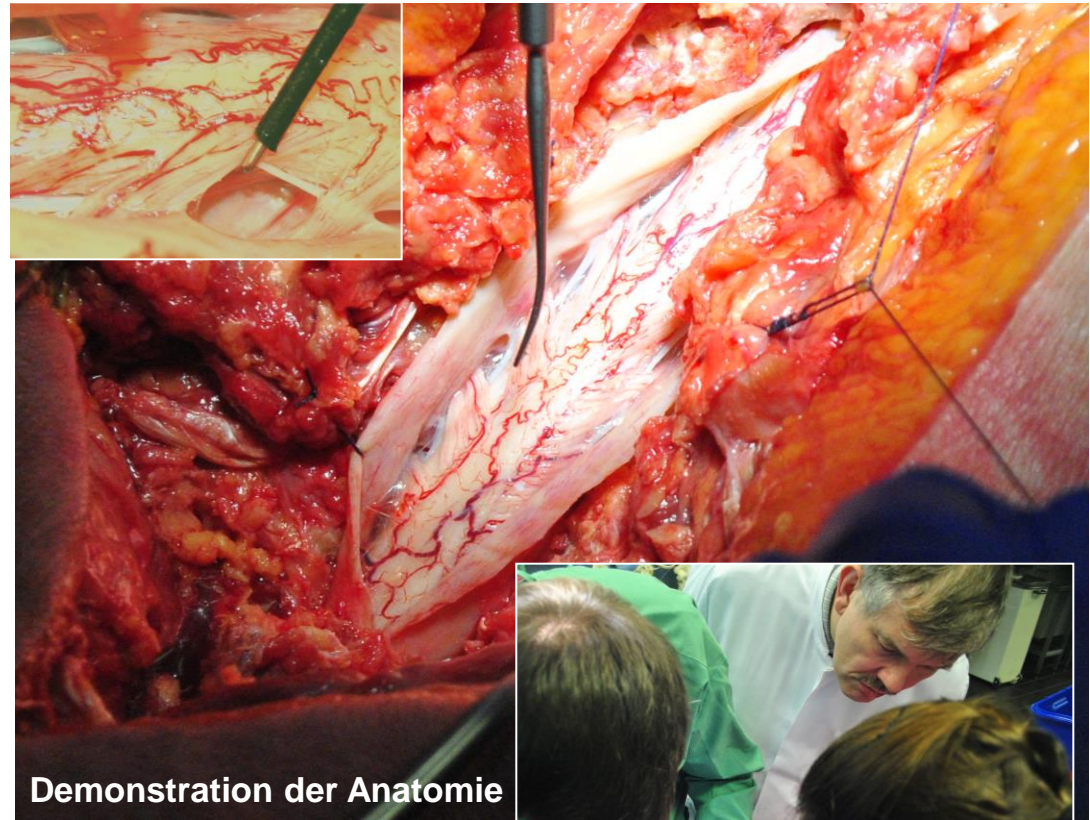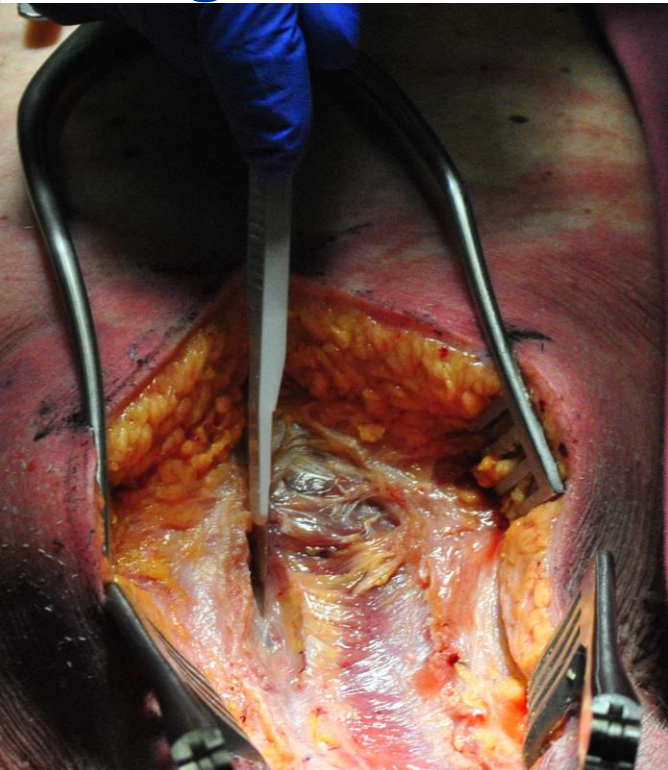


Ausräumung der Bandscheibe

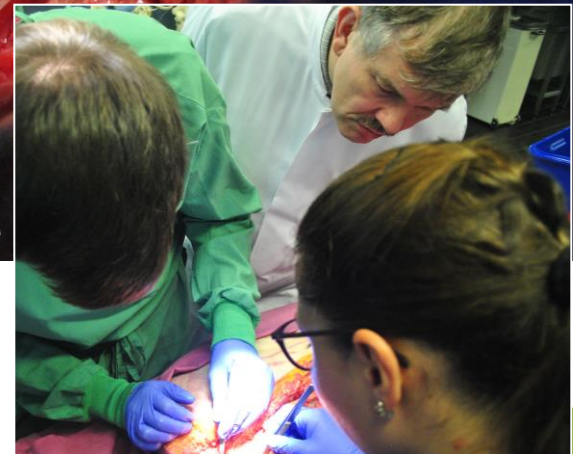
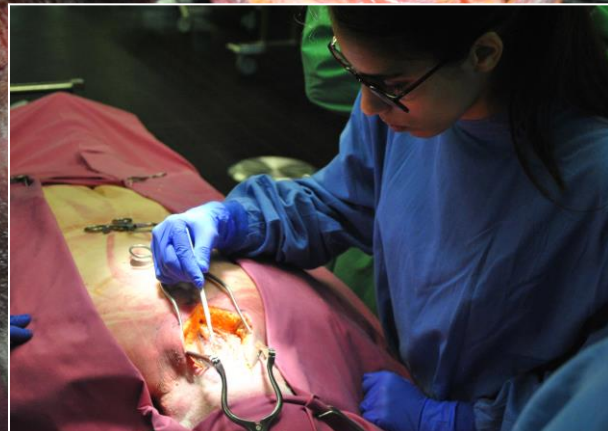

Demonstration der Technik

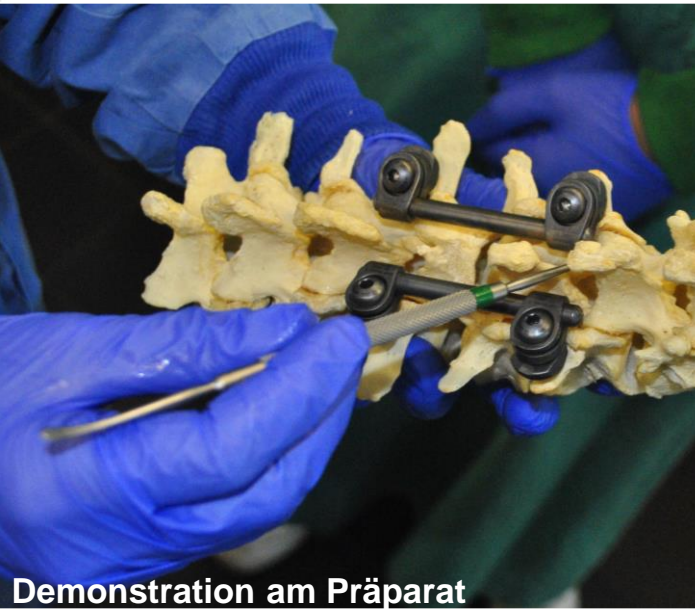Tag 2, 01.08.2018 – Laminektomie HWS und Eröffnung der Dura



Demonstration der Anatomie



Tag 2, 01.08.2018 – lumbale Schraubenlage



Demonstration am Präparat

