Degenerative Erkrankungen der Lendenwirbelsäule

Klinik für Orthopädie | Univ.-Prof. Dr. med. M. Tingart | Universitätsklinikum Aachen

Einleitung

Die degenerativen Wirbelsäulenerkrankungen sind mittlerweile zur **Volkskrankheit** geworden. Die menschliche Wirbelsäule besteht aus **24 Wirbelkörpern**, die durch **Bandscheiben** voneinander getrennt sind. Die Bandscheiben bestehen aus einem gallertigen Kern und einem äußeren Faserring. Die Elastizität, Stabilität und Widerstandsfähigkeit der Bandscheibe nimmt durch **altersbedingte Abnutzung** ab.

Die Bandscheibe verliert ihre dämpfende Eigenschaft. Dieser „Verschleiß“ schreitet mit dem Alter fort. Zusätzlich bilden sich **knöcherne Anbauten** an den Wirbelkörpern und den sogenannten Facettengelenken. Die Patienten beklagen **Rückenschmerzen**, ggf. mit einer **Schmerzausstrahlung in die Beine**. Bei hochgradigen Verschleisserscheinungen können **neurologische Ausfallerscheinungen** hinzukommen.

Typische Krankheitsbilder

Gesunde Wirbelsäule

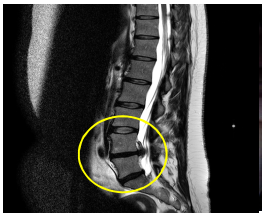

Bandscheibenvorfall

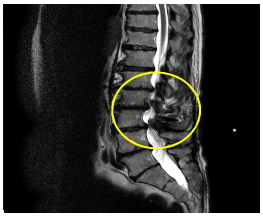

Spinale Enge

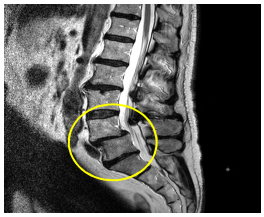

Wirbelgleiten

Therapie

Zunächst erfolgt **immer eine konservative Therapie,** solange keine höhergradigen Gefühlsstörungen oder muskulären Schwächen vorliegen. Die **multimodale konservative Therapie** ist eine Kombination aus Schmerztherapie, Krankengymnastik und gezielten Infiltrationen. Auch eine Gewichtsreduktion kann hilfreich sein. **Unser Ziel ist es eine operative Therapie zu vermeiden oder möglichst lange herauszuziehen.**

Operative Therapie Bandscheibenvorfall: Bei Lähmungserscheinungen ist eine Operation indiziert. Mit Unterstützung eines Mikroskops kann minimalinvasiv das Bandscheibengewebe geborgen werden. Nach der Operation ist meistens der Schmerz sofort rückläufig. Lähmungen können noch eine gewisse Zeit persistieren.

Minimalinvasive Entfernung des Bandscheibengewebes

Operative Therapie Spinalkanalstenose: Bei starken Schmerzen mit Ausstrahlung in die Beine, Lähmungserscheinungen oder sogar Blasen- oder Mastdarmstörungen ist die Operation indiziert. Es erfolgt je nach Befund und Klinik entweder eine minimalinvasive Dekompression des Spinalkanals oder eine offene Dekompression mit Versteifung der betroffenen Segmente. Postoperativ sind die Beinschmerzen häufig umgehend rückläufig. Es dauert bis zu 3 Monaten, bis eine vollständige Versteifung erreicht wird.

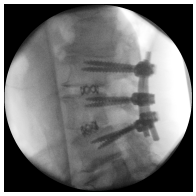

Erweiterung einer spinalen Enge, ggf. Verblockung der Wirbelkörper

Operative Therapie Spondylolisthese: Bei starken Instabilitätsschmerzen im Rücken oder einer Schmerzausstrahlung in die Beine mit neurologischen Auffälligkeiten ist eine Operation indiziert. Es erfolgt eine Dekompression des Wirbelkanals mit einer Versteifung des instabilen Gelenkes. Postoperativ sind die in die Beine ausstrahlende Beschwerden häufig direkt rückläufig. Es dauert auch hier bis zu 3 Monaten, bis eine vollständige Versteifung erreicht ist.

Stabilisierung bei instabiler Wirbelsäule

Fazit

Degenerative Erkrankungen der Wirbelsäule sind **sehr vielschichtig** und bedürfen abhängig von den klinischen Beschwerden einer konservativen oder operativen Therapie durch ein **interdisziplinäres Team. Unser Ziel ist es eine Operation zu vermeiden oder möglichst lange hinauszuzögern.**